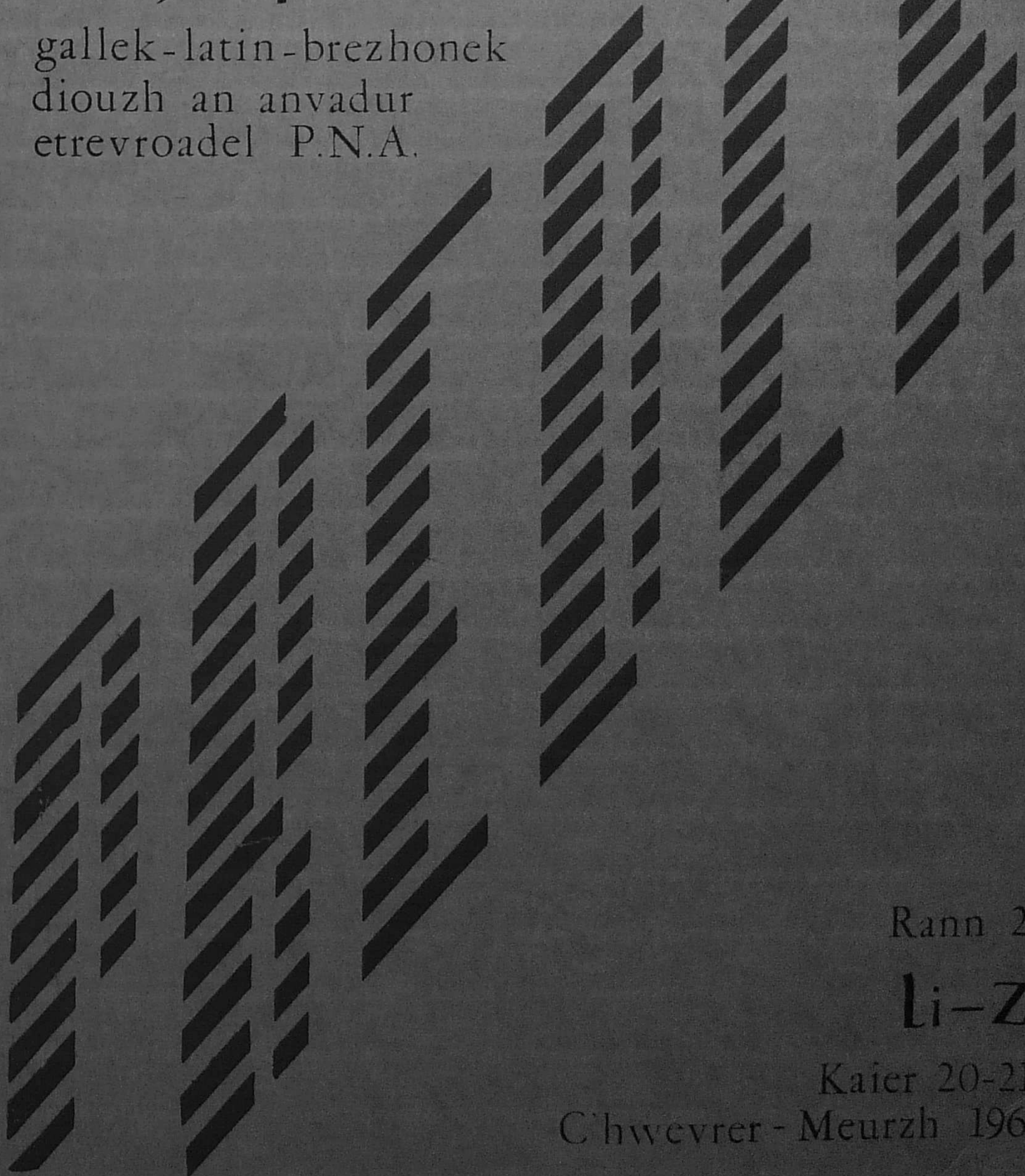


ABanna

GERIADUR
A GORFADUREZH

gallek - latin - brezhonek
diouzh an anvadur
etrevroadel P.N.A.



Rann 2

Li-Z

Kaier 20-21

C'hwevrer - Meurzh 1961

- liqament coraco-huméral, LIGAMENTUM CORACOHUMERALE, stagell vegbran-paler, gg.
- liqament coracoïdien, LIGAMENTUM TRANSVERSUM SCAPULAE, stagell-dreuz ar planken(-skoaz), gg.
- liqament coronaire du foie, LIGAMENTUM CORONARIUM HEPATIS, stagell guruner an avu, gg.
- liqament costo-claviculaire, LIGAMENTUM COSTOCLAVICULARE, stagell gostezenn-trebez, gg.
- liqament crico-corniculé, LIGAMENTUM CRICOPHARYNGEUM, stagell lagadenn-gargadenn, gg.
- liqament crico-thyroïdien moyen, LIGAMENTUM CRICOTHYROIDEUM, stagell lagadenn-skoed, gg.
- liqament croisé antérieur du genou, LIGAMENTUM CRUCIATUM ANTERIUS, stagell e-kroaz araok, gg.
- liqament croisé postérieur du genou, LIGAMENTUM CRUCIATUM POSTERIUS, stagell e-kroaz adreñv, gg.
- liqament cruciforme, LIGAMENTUM CRUCIFORMIS ATLANTIS, stagell groaziek ar vellenn-varc'h, gg.
- liqament cunéo-cuboïdien interosseux, LIGAMENTUM CUNEOCUBOIDEUM INTEROSSEUM, stagell gennheñvel-diñseg etreeskernek, gg.
- liqament cystico-colique, LIGAMENTUM HEPATOCOLICUM, stagell avu-kolon, gg.
- liqament de Bertin, LIGAMENTUM ILIOFEMORALE, stagell glun-morzhed, gg.
- liqament de Carcassonne, FASCIA DIAPHRAGMATIS UROGENITALIS INFERIOR, faskienn izelañ ar gelc'hspeurenn droazhañ-geneel, gg.
- liqament de Chopart, LIGAMENTUM BIFURCATUM, stagell forc'hek, gg.
- liqament de Cloquet, VESTIGIUM PROCESSUS VAGINALIS, aspadenn an askouezh gouhinek, gg.
- liqament de Colles, LIGAMENTUM REFLEXUM, stagell asplegek, gg.
- liqament de Cooper, LIGAMENTUM PECTINEALE, stagell gribinek, gg.
- liqament de Gerdy, FASCIA CLAVIPECTORALIS, faskienn drebez-brännid, gg.
- liqament de Gimbernat, LIGAMENTUM LACUNARE, stagell c'houlloennek, gg.
- liqament de Henlé, LIGAMENTUM INGUINALE, stagell ar varlenn, gg.
- liqament de Hesselbach, LIGAMENTUM INTERFOVEOLARE, stagell etre-riouligoù, gg.

ligament de Lisfranc, LIGAMENTUM CUNOMETATARSEA INTEROSSEA (MEDIALIS), stagell gennheñvel-kreiztroad etreeskernek kreizel, gg.

ligament de Poupert, LIGAMENTUM INGUINALE, stagell ar varlenn, gg.

ligament de Weitbrecht, CHORDA OBLIQUA, kordenn veskellek, gg.

ligament de Zaglas, LIGAMENTA SACRO-ILIIACA DORSALIA, stagelloù kroazell-klun a-gein, l.(gg.)

ligament deltoïdien, LIGAMENTUM DELTOIDEUM, stagell delta, gg.

ligament dentelé, LIGAMENTUM DENTICULATUM, stagell dantelezh, gg.

ligament du pavillon de l'oreille, LIGAMENTA AURICULARIA, stagelloù ar pleg-skouarn, l.(gg.)

ligament du poumon, LIGAMENTUM PULMONALE, stagell ar skevent, gg.

ligament en haie, LIGAMENTUM TALOCALCANEUM INTEROSSEUM, stagell fer-saul etree-skernek, gg.

ligament externe du marteau, LIGAMENTUM MALLEI LATERALE, stagell gostezel ar morzhol, gg.

ligament falciforme d'Allen Burns, MARGO FALCIFORMIS (HIATUS SAPHENUS), ribl falc'hek (grem ar wazhienn spis), g.

ligament falciforme du foie, LIGAMENTUM FALCIFORME HEPATIS, stagell falc'hek an avu, gg.

ligament fundiforme du pénis, LIGAMENTUM FUNDIFORMIS PENIS, stagell vatalmek ar c'halc'h, gg.

ligaments gléno-huméraux, LIGAMENTA GLENO-HUMERALIA, stagelloù pezel-paler, l.(gg.)

ligament glénoïdien, LIGAMENTUM CALCANEONAVICULARE PLANTARE, stagell seul-bulzuned a-sol, gg.

ligament hépato-rénal, LIGAMENTUM HEPATORENALE, stagell avu-lonezh, gg.

ligament ilio-fémoral de Bertin, LIGAMENTUM ILIOFEMORALE, stagell glun-morzhed, gg.

ligament ilio-lombaire, LIGAMENTUM ILIOLOMBALE, stagell glun-dargreiz, gg.

ligaments ilio-transversaires conjugués, LIGAMENTA SACROILIACA DORSALIA, stagelloù kroazell-klun a-gein, l.(gg.)

ligament ilio-transverseire sacré, LIGAMENTA SACROILIACA DORSALIA, stagelloù kroazell-klun a-gein, l.(gg.)

ligament inférieur radio-cubital, LIGAMENTUM QUADRATUM, stagell garrezek, gg.

ligament inégal du corps de Wolff, LIGAMENTUM GENITOINGUINALE, stagell c'henel-barlenn, gg.

ligaments interannulaires, LIGAMENTA INTERANULARIA (TRACHEALIA), stagelloù etre-gwalennoù (ar vrian), l.(gg.)

ligament intercarpien dorsal, LIGAMENTA INTERCARPEA DORSALIA, stagelloù a-gein etre-arzorn, l.(gg.)

ligament intercarpien palmaire, LIGAMENTA INTERCARPEA PALMARIA, stagelloù a-balv etre-arzorn, l.(gg.)

ligament interclaviculaire, LIGAMENTUM INTERCLAVICULARE, stagell etre-trebeziol gg.

ligament interépineux, LIGAMENTUM INTERSPINALE, stagell etre-spernennoù, gg.

ligaments intermétatarsiens, LIGAMENTA INTERMETATARSEA, stagelloù etre-kreiz-troad, l.(gg.)

ligaments interosseux cunéométatarsiens, LIGAMENTA CUNOMETATARSEA INTEROSSEA, stagelloù gennheñvelioù-kreiztroad etreeskernek, l.(gg.)

ligament interosseux de l'avant-bras, MEMBRANA INTEROSSEA ANTIBRACHII, lienenn etreeskernek an arvrac'h, gg.

ligament interosseux de la jambe, MEMBRANA INTEROSSEA CRURIS, lienenn etree-skernek ar c'har, gg.

ligament interosseux de la sacro-iliaque (axile), LIGAMENTA SACROILIACA INTEROSSEA, stagelloù kroazell-klun etreeskernek, gg.

ligament interosseux de la symphyse pubienne, DISCUS INTERPUBICUS, disk etre-kaezour, g.

ligament interosseux des articulations chondro-sternales, LIGAMENTUM STERNOCOSTALE INTRAARTICULARE, stagell glerenn-kostoù ebarzh-kenvell, gg.

ligament interosseux des articulations costo-vertébrales, LIGAMENTUM CAPITIS COSTAE INTRA-ARTICULARE, stagell penn ar gostezenn ebarzh-kenvell, gg.

ligaments interosseux des articulations des corps vertébraux, DISCI INTERVERTEBRALES, diskoù etre-melloù, l.(g.)

ligaments interosseux du carpe, LIGAMENTA INTERCARPEA INTEROSSEA, stagelloù etreeskernek an arzorn, l.(gg.)

ligaments interosseux intercunéens, LIGAMENTA INTERCUNEIFORMA INTEROSSEA, stagelloù etreeskernek (etre) ar gennheñvelioù, l.(gg.)

ligament intertransversaire, LIGAMENTUM INTERTRANSVERSARIUM, stagell etre ar balegoù-treuz, g.

ligament ischio-fémoral, LIGAMENTUM ISCHIOFEMORALE, stagell goarez-morzhed, gg.

ligament jaune, LIGAMENTUM FLAVUM, stagell velen, gg.

ligament large de l'utérus, LIGAMENTUM LATUM, stagell ledan, gg.

ligament large des paupières, SEPTUM ORBITALE, tilhenn ar pod(-lagad), gg.

ligament latéral externe de la temporo-maxillaire, LIGAMENTUM LATERALE (ARTICULATIO TEMPORO-MANDIBULARIS), stagell gostezel (ar c'henvell ividig-gaved), gg.

ligament latéral externe du coude, LIGAMENTUM COLLATERALE RADIALE, stagell gengostezel a-warzhid, gg.

ligament latéral externe du genou, LIGAMENTUM COLLATERALE FIBULARE (GENU), stagell gengostezel a-splhenn (ar glin), gg.

ligament latéral externe du poignet, LIGAMENTUM COLLATERALE CARPI RADIALE, stagell gengostezel a-warzhid an arzorn, gg.

ligament latéral interne du coude, LIGAMENTUM COLLATERALE ULNARE, stagell gengostezel a-helmo, gg.

ligament latéral interne du genou, LIGAMENTUM COLLATERALE TIBIALE (GENU), stagell gengostezel a-skin ar glin, gg.

ligament latéral interne du poignet, LIGAMENTUM COLLATERALE CARPI MEDIALE, stagell gengostezel kreizel an arzorn, gg.

ligament lombo-costal de Henlé, LIGAMENTUM LUMBOCOSTALE, stagell dargreiz-kostoù, gg.

ligament lombo-ovarien, LIGAMENTUM SUSPENSORIUM OVARIUM, stagell skourrer ar vierez, gg.

ligament lombo-sacré latéral, LIGAMENTUM ILIOLUMBALE, stagell glun-dargreiz, gg.

ligament ménisco-fémoral antérieur, LIGAMENTUM MENISCOFEMORALE ANTERIUS, stagell greskenn-morzhed araok, gg.

ligament ménisco-fémoral postérieur, LIGAMENTUM MENISCOFEMORALE POSTERIUS, stagell greskenn-morzhed adref, gg.

ligaments métacarpiens dorsaux, LIGAMENTA METACARPEA DORSALIA, stagelloù a-gein ar c'hreizdorn, l.(gg.)

ligaments métacarpiens palmaires, LIGAMENTA METACARPEA PALMARIA, stagelloù a-balv ar c'hreizdorn, l.(gg.)

ligament métacarpien transverse superficiel, LIGAMENTUM METACARPEUM TRANSVERSUM SUPERFICIALE, stagell vas a-dreuz ar c'hreizdorn, gg.

ligament occipito-atloïdien antérieur, MEMBRANA ATLANTO-OCCIPITALIS ANTERIOR, lienenn varc'h-kilpenn araok, gg.

ligament occipito-atloïdien postérieur, MEMBRANA ATLANTO-OCCIPITALIS POSTERIOR, lienenn varc'h-kilpenn adref, gg.

ligament occipito-axoïdien, MEMBRANA TECTORIA, lienenn doer (ar gouzoug), gg.

ligaments occipito-odontoïdiens latéraux, LIGAMENTA ALARIA, stagelloù eskellek, l.(gg.)

ligament occipito-odontoïdien médian, LIGAMENTUM APICIS DENTIS, stagell kern an dant, gg.

ligament occipito-transversaire, FASCICULI LONGITUDINALES (LIGAMENTUM CRUCIFORME ATLANTIS), hordennoù a-hed (stagell groaziek ar vallenn-varc'h), l.(gg.)

ligament palmant interdigital, LIGAMENTUM METACARPEUM TRANSVERSUM SUPERFICIALE, stagell vas a-dreuz ar c'hreizdorn, gg.)

ligament palpébral externe, LIGAMENTUM PALPEBRALE LATERALE, stagell gostezel ar valvenn, gg.

ligament palpébral interne, LIGAMENTUM PALPEBRALE MEDIALE, stagell greizel ar valvenn, gg.

ligament pectiné, LIGAMENTUM PECTINATUM ANGULI IRIDIO-CORNEALIS, stagell gribin-hefvel an ank kanevadenn-kornsaë, gg.

ligament péronéo-astragalien, LIGAMENTUM TALOFIBULARE, stagell for-splhenn, gg.

ligament péronéo-calcaneën, LIGAMENTUM CALCANEOFIBULARE, stagell seul-splhenn, gg.

ligaments péronéo-tibiaux inférieurs, LIGAMENTUM TIBIOFIBULARE, stagell skin-splhenn, gg.

ligaments péronéo-tibiaux supérieurs, LIGAMENTUM CAPITIS FIBULAE, stagell penn ar splhenn, gg.

ligament phrénico-colique, LIGAMENTUM PHRENICOCOLICUM, stagell vegin-kolon, gg.

ligament phrénico-gastrique, LIGAMENTUM GASTROPHRENICUM, stagell stomak-megin, gg.

liqament phrénico-splénique, LIGAMENTUM PHRENICOLIENALE, stagell vegin-felc'h, gg.

liqament pisi-métacarpien, LIGAMENTUM PISOMETACARPEUM, stagell bizenneg-kreiz-dorn, gg.

liqament pisi-unciformien, LIGAMENTUM PISOHAMATUM, stagell bizenneg-bac'heg, gg.

liqament poplité arqué, LIGAMENTUM POPLITEUM ARCUATUM, stagell war an arzell, gg.

liqament poplité oblique, LIGAMENTUM POPLITEUM OBLIQUUM, stagell veskellek an arzell, gg.

liqament postérieur de l'enclume, LIGAMENTUM INCUDIS POSTERIUS, stagell adreñv an annev, gg.

liqament ptérygo-épineux, LIGAMENTUM PTERYGOSPINALE, stagell elvenneg-spernenn, gg.

liqament ptérygo-maxillaire, RAPHE PTERYGOMANDIBULARIS, gwriad elvenneg-gaved, g.

liqament pubo-fémoral, LIGAMENTUM PUBOFEMORALE, stagell gaezour-morzhed, gg.

liqament pubo-vésical, LIGAMENTUM PUBOPROSTATICUM, stagell gaezour-rakeavenn, gg.

liqament pyramido-trapézo-trapézoïdien, LIGAMENTA INTERCARPEA DORSALIA, stagelloù a-gein etre eskern an arzorn, 1.(gg.)

liqament radié du carpe, LIGAMENTUM CARPI RADIATUM, stagell saezhenn an arzorn, gg.

liqaments rayonnés des articulations chondro-sternales, LIGAMENTA STERNOCOS-TALIA RADIATA, stagelloù saezhenn klarenn-kostoù, 1.(gg.)

liqament rond de l'utérus, LIGAMENTUM TERES UTERI, stagell ront ar grozh, gg.

liqament rond de la coxo-fémorale, LIGAMENTUM CAPITIS FEMORIS, stagell penn an askorn-morzhed, gg.

liqament rond du foie, LIGAMENTUM TERES HEPATIS, stagell ront an avu, gg.

liqament rotulien, LIGAMENTUM PATELLAE, stagell ar padelleg, gg.

liqament sacro-coccygien antérieur, LIGAMENTUM SACROCCOCCYGEUM VENTRALE, stagell groazell-belost a-dor, gg.

liqament sacro-coccygien latéral, LIGAMENTUM SACROCCOCCYGEUM LATERALE, stagell groazell-belost kostezel, gg.

 liqament

liqament sacro-coccygien postérieur, LIGAMENTUM SACROCCOCCYGEUM DORSALE, stagell groazell-belost a-gein, gg.

liqament sacro-iliaque antérieur, LIGAMENTA SACROILIACA VENTRALIA, stagelloù kroazell-klun a-dor, 1.(gg.)

liqament sacro-iliaque postérieur, LIGAMENTA SACROILIACA DORSALIA, stagelloù kroazell-klun a-gein, 1.(gg.)

liqament sacro-sciatique (grand), LIGAMENTUM SACROTUBERALE, stagell groazell-bos, gg.

liqament sacro-sciatique (petit), LIGAMENTUM SACROSPINALE, stagell groazell-spernenn, gg.

liqament sacro-vertébral, LIGAMENTUM ILIOLUMBALE, stagell klun-dargreiz, gg.

liqament scapho-cuboïdien dorsal, LIGAMENTUM CUBOIDEONAVICULARE DORSALE, stagell diñseg-bulzuneg a-sol, gg.

liqament scapho-pyramidal, LIGAMENTA INTERCARPEA DORSALIA, stagelloù etre-arzorn 1.(gg.)

liqament sphéno-maxillaire, LIGAMENTUM SPHENOMANDIBULARE, stagell genneg-gaved, gg.

liqament spirale du limaçon, LIGAMENTUM SPIRALE COCHLEAE, stagell-viñs ar vela c'houadenn, gg.

liqaments sterno-claviculaires, LIGAMENTUM STERNOCLAVICULARE, stagell glarenn-trebez, gg.

liqaments sterno-péricardiques, LIGAMENTA STERNOPERICARDICA, stagelloù klarenn-amgalonn, 1.(gg.)

liqament stylo-hyoïdien, LIGAMENTUM STYLOHYOIDEUM, stagell stilhon-uhelval, gg.

liqament stylo-maxillaire, LIGAMENTUM STYLOMANDIBULARE, stagell stilhon-gaved, gg.

liqament supérieur de l'enclume, LIGAMENTUM INCUDIS SUPERIUS, stagell-grec'h an annev, gg.

liqament supérieur du marteau, LIGAMENTUM MALLEI SUPERIUS, stagell-grec'h ar morzhol, gg.

liqament supérieur du pubis, LIGAMENTUM PUBICUM SUPERIUS, stagell-grec'h ar c'haezour, gg.

liqament surépineux, LIGAMENTUM SUPRASPINALE, stagell war-spernenn, gg.

liqament suspenseur de l'aisselle, FASCIA CLAVIPECTORALIS, faskienn drebez-brannid, gg.

 liqament

ligament suspenseur de l'estomac, LIGAMENTUM GASTROPHRENICUM, stagell stomok-megin, gg.

ligament suspenseur de l'ovaire, LIGAMENTUM SUSPENSORIUM OVARIUM, stagell skourrer ar vierez, gg.

ligament suspenseur de la verge, LIGAMENTUM SUSPENSORIUM PENIS, stagell skourrer ar c'halc'h, gg.

ligament suspenseur du bras, LIGAMENTUM CORACOHUMERALE, stagell vegbran-paler, gg.

ligament suspenseur du clitoris, LIGAMENTUM SUSPENSORIUM CLITORIDIS, stagell skourrer an ellig, gg.

ligament suspenseur du cristallin, ZONULA CILIARIS, gourzig ar saeoù, g.

ligament suspenseur du foie, LIGAMENTUM FALCIFORME HEPATIS, stagell falc'hok an avu, gg.

ligaments tarso-métatarsiens, LIGAMENTA TARSO-METATARSEA, stagelloù souk-kreiz-troad, 1.(gg.)

ligament thyro-aryténoïdien inférieur, LIGAMENTUM VOCALE, stagell ar vouezh, gg.

ligament thyro-aryténoïdien supérieur, LIGAMENTUM VENTRICULARE, stagell ar c'hofig, gg.

ligament thyro-épiglottique, LIGAMENTUM THYRO-EPIGLOTTICUM, stagell skoed-ankoue, gg.

ligament thyro-hyoïdien, LIGAMENTUM THYROHYOIDEUM, stagell skoed-uhafvel, gg.

ligament transverse de l'acétabulum, LIGAMENTUM TRANSVERSUM ACETABULI, stagell-dreuz ar bodenn, gg.

ligament transverse de l'articulation atloïdo-odontoïdienne, LIGAMENTUM TRANSVERSUM ATLANTIS, stagell-dreuz ar vellen-ahel, gg.

ligament transverse du genou, LIGAMENTUM TRANSVERSUM GENU, stagell-dreuz ar glin, gg.

ligament transverse intermétacarpien palmaire, LIGAMENTUM METACARPEUM TRANSVERSUM PROFUNDUM, stagell-dreuz don ar c'hreizdorn, gg.

ligament transverse intermétatarsien plantaire, LIGAMENTUM METATARSEUM TRANSVERSUM PROFUNDUM, stagell-dreuz don ar c'hreiztroad, gg.

ligament transverse superficiel de la plante, LIGAMENTUM METATARSEUM TRANSVERSUM SUPERFICIALE, stagell-dreuz bas ar c'hreiztroad, gg.

ligament

ligament transverso-axoïdien, FASCICULI LONGITUDINALES (LIGAMENTUM CRUCIFORME ATLANTIS), hordennoù a-hed (stagell groaziek ar vellen-vazc'h), 1.(gg.)

ligament transverso-costal postérieur, LIGAMENTUM COSTO-TRANSVERSARIUM LATERALE, stagell gostezenn-balegtreuz kostezal, gg.

ligament transverso-pleural, MEMBRANA SUPRAPLEURALIS, lienenn us-krezoù, gg.

ligament trapézoïde, LIGAMENTUM TRAPEZOIDEUM, stagell dristuriek, gg.

ligament triangulaire, DISCUS ARTICULARIS (ARTICULATIO RADIO-ULNARIS DISTALIS), disk ar c'henvell gwerzhid-helmo pellañ, g.

ligament triangulaire du foie, LIGAMENTUM TRIANGULARE (HEPAR), stagell dri-c'hognek (an avu), gg.

ligament tubo-ovarien, FIMBRIA OVARICA, pempilh ar vierez, g.

ligament tympano-malléolaire, PLICA MALLEARIS, pleg ar morzhol, g.

ligament utéro-ovarien, LIGAMENTUM OVARIUM PROPRIUM, stagell divoutin ar vierez, gg.

ligament utéro-sacré, PLICA RECTO-UTERINA, pleg youlc'h-krozh, g.

ligament vague, LIGAMENTA SACROILIACA INTEROSSEA, stagelloù kroazell-klun etre-eskernek, 1.(gg.)

ligament vertébral commun antérieur, LIGAMENTUM LONGITUDINALE ANTERIUS, stagell a-hed arak, gg.

ligament vertébral commun postérieur, LIGAMENTUM LONGITUDINALE POSTERIUS, stagell a-hed adreñv, gg.

ligament vertébro-costal antérieur, LIGAMENTUM CAPITIS COSTAE RADIATUM, stagell saezhennus penn ar gostezenn, gg.

ligament vertébro-pleuro-costal, MEMBRANA SUPRAPLEURALIS, lienenn us-krezoù, gg.

ligne âpre, LINEA ASPERA, linenn c'harv, gg.

ligne blanche, LINEA ALBA, linenn wenn, gg.

ligne courbe antérieure, LINEA GLUTEA ANTERIOR, linenn arak ar peñs, gg.

ligne courbe occipitale inférieure, LINEA NUCAE INFERIOR, linenn izelañ an askil, gg.

ligne courbe occipitale supérieure, LINEA NUCAE SUPERIOR, linenn uhelañ an askil, gg.

ligne courbe occipitale suprême, LINEA NUCAE SUPREMA, linenn uhelañ-holl an askil, gg.

ligne

ligne courbe temporelle inférieure, LINEA TEMPORALIS INFERIOR, linenn izelañ an ividig, gg.

ligne courbe temporelle supérieure, LINEA TEMPORALIS SUPERIOR, linenn uhelañ an ividig, gg.

ligne de Spiegel, LINEA SEMILUNARIS, linenn gornloarek, gg.

ligne demi-circulaire antérieure de la fosse iliaque externe, LINEA GLUTEA ANTERIOR, linenn araok ar peñs, gg.

ligne demi-circulaire inférieure de la fosse iliaque externe, LINEA GLUTEA INFERIOR, linenn izelañ ar peñs, gg.

ligne demi-circulaire postérieure de la fosse iliaque externe, LINEA GLUTEA POSTERIOR, linenn adrañv ar peñs, gg.

ligne épiphysaire, LINEA EPIPHYSIALIS, linenn an dalpenn, gg.

ligne innommée, LINEA ARCUATA, linenn war, gg.

ligne intercondylienne, LINEA INTERCONDYLARIS, linenn etre-skodennoù, gg.

ligne intertrochantérienne antérieure, LINEA INTERTROCHANTERICA, linenn etre-trovalegoù, gg.

ligne intertrochantérienne postérieure, CRISTA INTERTROCHANTERICA, kribenn etre-trovalegoù, gg.

ligne mylo-hyoïdienne, LINEA MYLOHYOIDEA, linenn valañ-uhafvel, gg.

ligne oblique du tibia, LINEA MUSCULI SOLEI, linenn ar c'harlizenn, gg.

ligne oblique externe, LINEA OBLIQUA (MANDIBULA), linenn veskellek ar c'haved, gg.

ligne oblique interne, LINEA MYLOHYOIDEA, linenn valañ-uhafvel, gg.

lingula, TAENIA VENTRICULI QUARTI, lurrell ar pevare kambr, gg.

limaçon membranaux, DUCTUS COCHLEARIS, san ar velc'houdenn, gg.

limaçon osseux, COCHLEA, melc'houdenn, gg.

limbe scléro-cornéen, LIMBUS CORNEAE, gwrimenn ar gormsae, gg.

limen insulae, LIMEN INSULAE, treuzoù an enezenn, l.

lingula du cervelet, LINGULA CEREBELLI, lorikenn an ilpenn, gg.

lingula du poumon, LINGULA PULMONIS SINISTRI, lorikenn ar skevent kleiz, gg.

lingula du sphénoïde, LINGULA SPHENOIDALIS, lorikenn ar genneg, gg.

lingula mandibulae, LINGULA MANDIBULAE, lorikenn ar c'haved, gg.

lobe antérieur du cervelet, LOBULUS QUADRANGULARIS, flipezenn bevarc'hognek, gg.

lobe carré, LOBUS QUADRATUS, tolbezenn gerrezek, gg.

lobe de l'insula, INSULA, enezenn, gg.

lobe de Spiegel, LOBUS CAUDATUS (HEPAR), tolbezenn lostek (an avu), gg.

lobe digastrique, LOBULUS BIVENTER, flipezenn daoudorek, gg.

lobe droit du foie, LOBUS HEPATIS DEXTER, tolbezenn dehou an avu, gg.

lobe du corps calleux, GYRUS CINGULI, troenn ar senklenn, gg.

lobes du rein, LOBI RENALES, tolbezennoù al lonezh, l.(gg.)

lobe frontal, LOBUS FRONTALIS, tolbezenn an tal, gg.

lobe gauche du foie, LOBUS HEPATIS SINISTER, tolbezenn gleiz an avu, gg.

lobe inférieur du poumon, LOBUS INFERIOR PULMONIS, tolbezenn-draoñ ar skevent, gg.

lobe latéral du corps thyroïde, LOBUS GLANDULAE THYROIDAE, tolbezenn ar wagrenn-skoed, gg.

lobe latéral du thymus, LOBUS THYMI, tolbezenn an toazon, gg.

lobe moyen de la prostate, LOBUS MEDIUS (PROSTATA), tolbezenn grann (ar rake savenn), gg.

lobe moyen du poumon droit, LOBUS MEDIUS (PULMO), tolbezenn grann (ar skevent), gg.

lobe occipital, LOBUS OCCIPITALIS, tolbezenn-gilpenn, gg.

lobe para-cardiaque, SEGMENTUM BASALE MEDIALE (CARDIACUM), rann a-ziaz kreizel (pe a-galen), gg.

lobe pariétal, LOBUS PARIETALIS, tolbezenn-gitezn, gg.

lobe quadrangulaire (quadrilatère), LOBULUS QUADRANGULARIS, flipezenn bevarc'hognek, gg.

lobe semi-lunaire inférieur, LOBULUS SEMILUNARIS INFERIOR, flipezenn gorn-loarek izelañ, gg.

lobe semi-lunaire supérieur, LOBULUS SEMILUNARIS SUPERIOR, flipezenn gorn-loarek uhelañ, gg.

lobe supérieur du poumon, LOBUS SUPERIOR (PULMO), tolbezenn-grec'h ar skevent, gg.

lobe temporal, LOBUS TEMPORALIS, tolbezenn-ividiq, gg.
lobule, LOBULUS, flipezenn, gg.
lobule anculaire, GYRUS ANGULARIS, troenn gognek, gg.
lobule de l'oreille, LOBULUS AURICULAE, flipezenn skouarn, gg.
lobule du pli courbe (marginal), GYRUS SUPRAMARGINALIS, troenn us-ribl, gg.
lobules du testicule, LOBULI TESTIS, flipezennoù ar glidenn, l.(gg.)
lobule du vermis, LOBULUS CENTRALIS, flipezenn-greiz, gg.
lobule fusiforme, GYRUS OCCIPITOTEMPORALIS MEDIALIS, troenn gilpenn-ividiq kreizel, gg.
lobules hépatiques, LOBULI HEPATIS, flipezennoù an avu, l.(gg.)
lobule paracentral, LOBULUS PARACENTRALIS, flipezenn lez-nen, gg.
lobule quadrilatère, PRECUNEUS, rakgenn, g.
lobule simple, LOBULUS SIMPLEX, flipezenn didras, gg.
locus caeruleus, LOCUS CAERULEUS, lec'hiad azglas, g.
locus niger de Soemmering, SUBSTANTIA NIGRA, stauenn du, gg.
loquette des osselets, RECESSUS EPITYMPANICUS, askev us-taboulin, g.
lombes, LUMBUS, dargreiz, g.
longue portion du biceps, CAPUT LONGUM (BICEPS BRACHII), penn hir (kigenn daougofek ar vrec'h), g.
lotte, UVULA, hugenn, gg.
lunule, LUNULA, loarig, gg.

M

macula de l'utricule, MACULA UTRICULI, brizhenn ar grozhig, gg.
macula du saccule, MACULA SACCULI, brizhenn ar sac'hig, gg.
macula lutea, MACULA, brizhenn, gg.

lobe

main, MANUS, dozn, g.l.: daouarn
maleire, OS ZYGOMATICUM, askorn-boc'h, g., l.: eskern-
malleole externe, MALLEOLUS LATERALIS, ufern kostezel, g.
malleole interne, MALLEOLUS MEDIALIS, ufern kreizel, g.
mamelle, MAMMA, bronn, gg., d.: divronn
mamelon, PAPILLA MAMMAE, beg ar vronn, gg.
manche du marteau, MANUBRIUM MALLEI, doznell ar morzhol, gg.
manteau, CORTEX CEREBRI, pluskenn an empenn, gg.
manubrium étérnel, MANUBRIUM STERNI, doznell ar glerenn, gg.
marteau, MALLEUS, morzhol, g.
masse commune, MUSCULUS ERECTOR SPINAE, kigenn sonner al livenn(-gain), gg.
masse latérale de l'atlas, MASSA LATERALIS (ATLAS), tolzenn gostezel (ar vell-enn-varc'h), gg.
masse latérale de l'ethmoïde, LABYRINTHUS ETHMOIDALIS, milendall ar silag, g.
masse latérale de l'occipital, PARS LATERALIS (OS OCCIPITALE), lodenn gostezel (an askorn-kilpenn), gg.
matrice unquéale, MATRIX INGUIS, mamm-ivin, gg.
maxillaire inférieur, MANDIBULA, gavod, gg.
maxillaire supérieur, MAXILLA, karvan, gg.
méat inférieur, MEATUS NASI INFERIOR, oda-draoñ ar fri, gg.
méat moyen, MEATUS NASI MEDIUS, oda grenn ar fri, gg.
méat supérieur, MEATUS NASI SUPERIOR, oda-grac'h ar fri, gg.
méat urétral, OSTIUM URETHRAE EXTERNUM, gwask diavaez ar c'han-troazh, g.
médiastin, MEDIASTINUM, poullkreiz, g.
médiastin antérieur, CAVUM MEDIASTINALE ANTERIUS ET MEDIUS, kavenn arack ha kreñn ar poullkreiz, gg.
médiastin postérieur, CAVUM MEDIASTINALE POSTERIUS, kavenn adreñv ar poull-
kreiz, gg.
médius, DIGITUS MEDIUS, biz-kreiz, g.
membrana obturatoria du quatrième ventricule, VELUM MEDULLARE POSTERIUS, gowel-
mal adreñv, g.

membrana

membrana tectoria du canal cochléaire, MEMBRANA TECTORIA, lienenn doer, gg.
membrana tectoria du quatrième ventricule, VELUM MEULLARE POSTERIUS, goul-mel adrefv, g.
membrane basilaire, LAMINA BASILARIA, laonenn diazpen, gg.
membrane crico-thyroïdienne, LIGAMENTUM CRICOTHYROIDIUM, stagell lagadenn-skoed, gg.
membrane crico-trachéale, LIGAMENTUM CRICOTRACHEALE, stagell lagadenn-briant, gg.
membrane de Bowman, LAMINA LIMITANS ANTERIOR, laonenn vevennus eraok, gg.
membrane de Descemet, LAMINA LIMITANS POSTERIOR, laonenn vevennus adrefv, gg.
membrane de Reissner, PARIES VESTIBULARIS DUCTUS COCHLEARIS, epour a-rakkambt san ar vel'houedenn, gg.
membrane du tympan, MEMBRANA TYMPANI, lienenn an taboulin, gg.
membrane fibreuse de l'oeil, TUNICA FIBROSA BULBI, sae stirek ar voull-lagad (pe stirsae ar voull-lagad), gg.
membrane flaccide de Schrapnell, PARS FLACCIDA (MEMBRANA TYMPANI), lodenn vouk (lienenn an taboulin), gg.
membrane hyaloïdienne, MEMBRANA VITREA, lienenn werek, gg.
membrane hypo-épiglottique, LIGAMENTUM HYO-EPIGLOTTICUM, stagell uhañvel-ankoue, gg.
membrane intercostale, MEMBRANA INTERCOSTALIS, lienenn etra-kostaù, gg.
membrane musculo-vasculaire de l'oeil, TUNICA VASCULOSA BULBI, sae wazhiedek ar voull-lagad, gg.
membrane nerveuse de l'oeil, TUNICA INTERNA BULBI, sae-diabarzh ar voull-lagad, gg.
membrane obturatrice, MEMBRANA OBTURATORIA, lienenn stevier, gg.
membrane thyro-hyoïdienne, MEMBRANA THYREO-HYOIDEA, lienenn skoed-uhañvel, gg.
membre inférieur, MEMBRUM INFERIUS, ezal-traoñ, g.l.: izili-
membre supérieur, MEMBRUM SUPERIUS, ezal-krec'h, g.l.: izili-
méninges, MENINGES, pilhon, s.u.: pilhonenn, gg.
ménisque, MENISCUS ARTICULARIS, kreskenn-genvellañ, gg.
ménisque de la temporo-maxillaire, DISCUS ARTICULARIS, disk-kenvellañ, g.

ménisque externe du genou, MENISCUS LATERALIS (GENU), kreskenn gostezel (ar glin), gg.
ménisque interne du genou, MENISCUS MEDIALIS (GENU), kreskenn greizel (ar glin), gg.
menton, MENTUM, algez, g.
méridiens de l'oeil, MERIDIANI, kreiztegelc'hioù, l.(g.)
mésencéphale, MESENCEPHALON, krennempenn, g.
mésentère, MESENTERIUM, rouedenn (ar bouzelloù), gg.
mésentère commun, MESENTERIUM DORSALE COMMUNE, rouedenn voutin a-gein, gg.
mesenterium commune, MESENTERIUM DORSALE COMMUNE, rouedenn voutin a-gein, gg.
méso-appendice, MESENTERIOLUM APPENDICIS VERMIFORMIS, rouedennig an divilhenn breñvek, gg.
méso-colon ascendant, MESOCOLON ASCENDENS, rouedenn ar c'holon-sevel, gg.
méso-colon descendant, MESOCOLON DESCENDENS, rouedenn ar c'holon-diskenn, gg.
méso-colon pelvien, MESOCOLON SIGMOIDEUM, rouedenn ar c'holon-sigma, gg.
méso-colon transverse, MESOCOLON TRANSVERSUM, rouedenn ar c'holon-treiz, gg.
mésogastre, MESOGASTRIUM, rouedenn ar stomok, gg.
mésométrium, MESOMETRIUM, rouedenn ar grozh, gg.
mésonephros, MESONEPHROS, krennlonezh, gg.
mésosalpinx, MESOSALPINX, rouedenn ar gozenn, gg.
mésotendon, MESOTENDON, rouedenn ar stirenn, gg.
mésovarium, MESOVARIIUM, rouedenn ar vierez, gg.
métacarpe, METACARPUS, kreizdozn, g.
métacarpiens, OSSA METACARPALIA, eskern ar c'hreizdozn, l.u.: askorn, g.
métatarses, METATARSUS, kreiztroad, g.
métathalamus, METATHALAMUS, ilderc'hvel, g.
métencéphale, METENCEPHALON, ilempenn, g.
moelle épinière, MEDULLA SPINALIS, mel a-livenn, g.
moelle osseuse, MEDULLA OSSUM, mel an eskern, g.
molaires, DENTES MOLARES, kildent, l.u.: kildent, g. (pe malaridù)

mollet, SURA, kof-gar, g.

mont de Vénus, MONS PUBIS, menez ar c'haezour, g.

muqueuse buccale, TUNICA MUCOSA ORIS, glaoursae pe glaouregenn ar genou, gg.

muqueuse de la trachée, TUNICA MUCOSA (TRACHEA), glaoursae pe glaouregenn (ar vriant), gg.

muqueuse du pharynx, TUNICA MUCOSA (PHARYNX), glaoursae pe glaouregenn (ar c'hargadenn), gg.

muqueuse pituitaire, MEMBRANA MUCOSA NASI, REGIO OLFACTORIA, lienenn c'hlaourek (pe glaouregenn) ar fri, ranbarzh-c'hwesa, g., gg.

muqueuse tympanique, TUNICA MUCOSA CAVI TYMPANI, glaoursae pe glaouregenn kavenn an taboulin, gg.

muscle abducteur du gros orteil, MUSCULUS ADDUCTOR HALLUCIS, kigenn nesaer ar meud-troad, gg.

muscle abducteur du petit orteil, MUSCULUS ABDUCTOR DIGITI MINIMI, kigenn bellaer ar biz-troad bihan, gg.

muscle abducteur oblique du gros orteil, CAPUT OBLIQUUM (MUSCULUS ADDUCTOR HALLUCIS), penn beskellek (kigenn nesaer ar meud-troad), g.

muscle abducteur transverse du gros orteil, CAPUT TRANSVERSUM (MUSCULUS ADDUCTOR HALLUCIS), penn-treuz (kigenn nesaer ar meud-troad), g.

muscle accessoire du long fléchisseur commun des orteils (chair carrée), MUSCULUS QUADRATUS PLANTAE (FLEXOR DIGITORUM ACCESSORIUS), kigenn garrezek ek ar sol, (pe adkigenn bleger ar bizied-troad), gg.

muscle adducteur du petit doigt, MUSCULUS ABDUCTOR DIGITI MINIMI, kigenn bellaer ar biz bihan, gg.

muscle adducteur du pouce, MUSCULUS ADDUCTOR POLLICIS, kigenn nesaer ar meud, gg.

muscle anconé, MUSCULUS ANCONIUS, kigenn skoum(-ilin), gg.

muscle anulaire de l'omoplate, MUSCULUS LEVATOR SCAPULAE, kigenn uhelaer ar planken, gg.

muscle ary-aryténoïdien oblique, MUSCULUS ARYTENOIDEUS OBLIQUUS, kigenn veake allek ar picheregi, gg.

muscle ary-aryténoïdien transverse, MUSCULUS ARYTENOIDEUS TRANSVERSUS, kigenn-dreuz ar picheregi, gg.

muscle aryténo-épiglottique, MUSCULUS ARYEPIGLOTTICUS, kigenn bichezeg-ankoue, gg.

muscle auriculaire antérieur, MUSCULUS AURICULARIS ANTERIOR, kigenn arak ar pleg-skouarn gg.

muscle auriculaire postérieur, MUSCULUS AURICULARIS POSTERIOR, kigenn adrefav ar pleg-skouarn, gg.

muscle auriculaire supérieur, MUSCULUS AURICULARIS SUPERIOR, kigenn uhelaer ar pleg-skouarn, gg.

muscle azygos de la lèvre, MUSCULUS UVULAE, kigenn an hugenn, gg.

muscle biceps brachial, MUSCULUS BICEPS BRACHII, kigenn daoubennek ar vrec'h, gg.

muscle biceps crural, MUSCULUS BICEPS FEMORIS, kigenn daoubennek ar vorzhed, gg.

muscle biventer cervicis, MUSCULUS SEMISPINALIS CAPITIS, kigenn a-hanterlivann ar penn, gg.

muscle brachial antérieur, MUSCULUS BRACHIALIS, kigenn ar vrec'h, gg.

muscle broncho-œsophagien, MUSCULUS BRONCHO-OESOPHAGEUS, kigenn vronkez-treizher, gg.

muscle buccinateur, MUSCULUS BUCCINATOR, kigenn drompilhaer, gg.

muscle bulbo-caverneux, MUSCULUS BULBOCAVERNOSUS, kigenn ognonenn-keviaouek, gg.

muscle canin, MUSCULUS LEVATOR ANGULI ORIS, kigenn uhelaer ank ar genou, gg.

muscle carré crural, MUSCULUS QUADRATUS FEMORIS, kigenn garrezek ar vorzhed, gg.

muscle carré des lombes, MUSCULUS QUADRATUS LUMBORUM, kigenn garrezek an dar-greiz, gg.

muscle carré du menton, MUSCULUS DEPRESSOR LABII INFERIORIS, kigenn izelaer ar weuz-treñ, gg.

muscle carré pronateur, MUSCULUS PRONATOR QUADRATUS, kigenn balvstouer karrezek gg.

muscle chair carrée de Sylvius, MUSCULUS QUADRATUS PLANTAE (FLEXOR DIGITORUM ACCESSORIUS), kigenn garrezek ar sol, (adkigenn bleger ar bizied-troad), gg.

muscle chondro-glosse, MUSCULUS CHONDRGLOSSUS, kigenn gornbihan-teod, gg.

muscle ciliaire, MUSCULUS CILIARIS, kigenn ar saeoù, gg.

muscle coccygien, MUSCULUS COCCYGEUS, kigenn ar belost, gg.

muscle constricteur de la vulve, TUNICA MUSCULARIS (VAGINA), see gigennek, pa kigennsae ar gouhin, gg.

muscle constricteur du vestibule, TUNICA MUSCULARIS (VAGINA), see gigennek pa kigennsae ar gouhin, gg.

muscle constricteur inférieur du pharynx, MUSCULUS CONSTRICTOR PHARYNGIS INFERIOR, kigenn strishaer izelañ ar c'hargadenn, gg.

muscle constricteur moyen du pharynx, MUSCULUS CONSTRICTOR PHARYNGIS MEDIUS, kigenn strishaer ar c'hargadenn, gg.

muscle constricteur supérieur du pharynx, MUSCULUS CONSTRICTOR PHARYNGIS SUPERIOR, kigenn strishaer uhelañ ar c'hargadenn, gg.

muscle coraco-brachial, MUSCULUS CORACOBRACHIALIS, kigenn vegbran-brec'h, gg.

muscle court abducteur du pouce, MUSCULUS ABDUCTOR POLLICIS BREVIS, kigenn bellaer berr ar meud, gg.

muscle court extenseur des orteils (pédieux), MUSCULUS EXTENSOR DIGITORUM BREVIS, kigenn astenner berr ar bizied-troad, gg.

muscle court extenseur du gros orteil (chef interne du pédieux), MUSCULUS EXTENSOR HALLUCIS BREVIS, kigenn astenner berr ar meud-troad, gg.

muscle court extenseur du pouce, MUSCULUS EXTENSOR POLLICIS BREVIS, kigenn astenner berr ar meud, gg.

muscle court fléchisseur du gros orteil, MUSCULUS FLEXOR HALLUCIS BREVIS, kigenn bleger berr ar meud-troad, gg.

muscle court fléchisseur du petit doigt, MUSCULUS FLEXOR DIGITI MINIMI BREVIS, kigenn bleger berr ar biz bihan, gg.

muscle court fléchisseur du petit orteil, MUSCULUS FLEXOR DIGITI MINIMI BREVIS, kigenn bleger berr ar biz-troad bihan, gg.

muscle court fléchisseur du pouce, MUSCULUS FLEXOR POLLICIS BREVIS, kigenn bleger berr ar meud, gg.

muscle court fléchisseur plantaire, MUSCULUS FLEXOR DIGITORUM BREVIS, kigenn bleger berr ar bizied-troid, gg.

muscle court péronier latéral, MUSCULUS PERONEUS BREVIS, kigenn verr ar spilhenn, gg.

muscle court radial, MUSCULUS EXTENSOR CARPI RADIALIS BREVIS, kigenn astenner berr a-vezhidi an arzorn, gg.

muscle

muscle court supinateur, MUSCULUS SUPINATOR, kigenn balvsaver, gg.

muscle couturier, MUSCULUS SARTORIUS, kigenn gemenez, gg.

muscle crémaster, MUSCULUS CREMASTER, kigenn istribilher, gg.

muscle crico-aryténoïdien latéral, MUSCULUS CRICO-ARYTENOIDEUS LATERALIS, kigenn lagadenn-pichereg kostezel, gg.

muscle crico-aryténoïdien postérieur, MUSCULUS CRICO-ARYTENOIDEUS POSTERIOR, kigenn lagadenn-pichereg adrezh, gg.

muscle crico-thyroïdien, MUSCULUS CRICOTHYROIDEUS, kigenn lagadenn-skoad, gg.

muscle crural, MUSCULUS VASTUS INTERMEDIUS, kigenn ec'hon etre, gg.

muscle cubital antérieur, MUSCULUS FLEXOR CARPI ULNARIS, kigenn bleger a-helmo an arzorn, gg.

muscle cubital postérieur, MUSCULUS EXTENSOR CARPI ULNARIS, kigenn astenner a-helmo an arzorn, gg.

muscle de Brucke, FIBRAE MERIDIONALES (MUSCULUS CILIARIS), gwiennoù kreista-gelc'hiek (kigenn ar saeoù), 1.(gg.)

muscle de Horner, PARS LACRIMALIS (MUSCULUS ORBICULARIS OCULI), lodenn a-zaeroù (kigenn gelc'hennec al lagad), gg.

muscle de l'antitragus, MUSCULUS ANTITRAGUS, kigenn an advouc'h, gg.

muscle de l'étrier, MUSCULUS STAPEDIUS, kigenn ar stleug, gg.

muscle de l'orbite, MUSCULUS BULBI, kigenn ar voull-lagad, gg.

muscle de la houppes du menton, MUSCULUS MENTALIS, kigenn an elgez, gg.

muscle de la langue, MUSCULUS LINGVAE, kigenn an teod, gg.

muscle de Muller (orbitaire), MUSCULUS ORBITALIS, kigenn ar pod-lagad, gg.

muscle de Muller (ciliaire), FIBRAE CIRCULARES (MUSCULUS CILIARIS), gwiennoù kelc'hiek (kigenn ar saeoù), 1. (gg.)

muscle de Riclan, PARS PALPEBRALIS (MUSCULUS ORBICULARIS OCULI), lodenn a-valvenn (kigenn gelc'hennec al lagad), gg.

muscle de Rouget, FIBRAE CIRCULARES (MUSCULUS CILIARIS), gwiennoù kelc'hiek (kigenn ar saeoù), 1.(gg.)

muscle de Treitz, MUSCULUS SUSPENSORIUS DUODENI, kigenn skourrer an daouzegenn, gg.

muscle deltoïde, MUSCULUS DELTOIDEUS, kigenn delta, gg.

muscle

muscle demi-membraneux, MUSCULUS SEMIMEMBRANOSUS, kigenn hanterliennek, gg.

muscle demi-tendineux, MUSCULUS SEMITENDINOSUS, kigenn hanterstirenek, gg.

muscle deuxième radial, MUSCULUS EXTENSOR CARPI RADIALIS BREVIS, kigenn astenner berr a-werzhid, gg.

muscle diaphragme, MUSCULUS DIAPHRAGMA, kigenn kalc'hopeurenn, gg.

muscle digastrique, MUSCULUS DIGASTRICUS, kigenn daougofek, gg.

muscle digastrique de la nuque, MUSCULUS SEMISPINALIS CERVICIS, kigenn a-hanterlivenn ar gouzoug, gg.

muscle dilatateur de l'iris, MUSCULUS DILATATOR PUPILLAE, kigenn frankaer ar mab-lagad, gg.

muscle dilatateur des narines, MUSCULUS DILATATOR NARIS, kigenn frankaer an difronn, gg.

muscle droit antérieur, MUSCULUS RECTUS FEMORIS, kigenn eeun ar vorzhed, gg.

muscle droit externe, MUSCULUS RECTUS LATERALIS, kigenn eeun kostezel, gg.

muscle droit inférieur, MUSCULUS RECTUS INFERIOR, kigenn eeun izelañ, gg.

muscle droit interne de la cuisse, MUSCULUS GRACILIS, kigenn voan, gg.

muscle droit interne de l'oeil, MUSCULUS RECTUS MEDIALIS, kigenn eeun kreizel, gg.

muscle droit latéral de la tête, MUSCULUS RECTUS CAPITIS LATERALIS, kigenn eeun kostezel ar penn, gg.

muscle droit supérieur, MUSCULUS RECTUS SUPERIOR, kigenn eeun uhelañ, gg.

muscle du larynx, MUSCULUS LARYNGIS, kigenn ar c'harloc'henn, gg.

muscle du marteau, MUSCULUS TENSOR TYMPANI, kigenn stenner an taboulin, gg.

muscle du périnée, MUSCULUS PERINEI, kigenn ar c'harbedenn, gg.

muscle du pharynx, TUNICA MUSCULARIS PHARYNGIS, sae gignek pe kignnsae ar c'hargadenn, gg.

muscle du traque, MUSCULUS TRAGICUS, kigenn ar bouc'h, gg.

muscle du voile du palais, MUSCULUS PALATI ET FAUCIUM, kigenn ar staon hag ar gorzailhenn, gg.

muscle élévateur de la prostate, MUSCULUS LEVATOR PROSTATAE, kigenn uhelaer ar rakaevann, gg.

muscle épicanien, MUSCULUS EPICRANIUS (OCCIPITO-FRONTALIS), kigenn war-glopenn (kilpenn-tal), gg.

muscle

muscle extenseur commun des doigts, MUSCULUS EXTENSOR DIGITORUM COMMUNIS, kigenn astenner boutin ar bizied, gg.

muscle extenseur commun des orteils, MUSCULUS EXTENSOR DIGITORUM LONGUS, kigenn astenner hir ar bizied-troad, gg.

muscle extenseur propre de l'index, MUSCULUS EXTENSOR INDICIS, kigenn astenner ar biz-yod, gg.

muscle extenseur propre du gros orteil, MUSCULUS EXTENSOR HALLUCIS LONGUS, kigenn astenner hir ar meud-troad, gg.

muscle extenseur propre du petit doigt, MUSCULUS EXTENSOR DIGITI MINIMI, kigenn astenner ar biz-bihan, gg.

muscle fléchisseur commun des orteils, MUSCULUS FLEXOR DIGITORUM LONGUS, kigenn bleger hir ar bizied, gg.

muscle fléchisseur commun profond des doigts, MUSCULUS FLEXOR DIGITORUM PROFUNDUS, kigenn bleger don ar bizied, gg.

muscle fléchisseur commun superficiel des doigts, MUSCULUS FLEXOR DIGITORUM SUPERFICIALIS, kigenn bleger bas ar bizied, gg.

muscle frontal, VENTER FRONTALIS MUSCULI OCCIPITO-FRONTALIS, tor tal ar gignek gilpenn-tal, g.

muscle génio-glosse, MUSCULUS GENIOGLOSSUS, kigenn elgez-teod, gg.

muscle génio-hyoïdien, MUSCULUS GENIOHYOIDEUS, kigenn elgez-uhelavel, gg.

muscle glosso-staphylin, MUSCULUS PALATOGLOSSUS, kigenn staon-teod, gg.

muscle grand adducteur, MUSCULUS ADDUCTOR MAGNUS, kigenn nesaer bras, gg.

muscle grand complexus, MUSCULUS SEMISPINALIS CAPITIS, kigenn a-hanterlivenn ar penn, gg.

muscle grand dentelé, MUSCULUS SERRATUS ANTERIOR, kigenn heskennek araok, gg.

muscle grand dorsal, MUSCULUS LATISSIMUS DORSI, kigenn ledanañ ar c'heñ, gg.

muscle grand droit, MUSCULUS RECTUS ABDOMINIS, kigenn eeun ar c'hof, gg.

muscle grand droit antérieur, MUSCULUS LONGUS CAPITIS, kigenn hir ar penn, gg.

muscle grand droit postérieur, MUSCULUS RECTUS CAPITIS POSTERIOR MAJOR, kigenn eeun bras adreñv ar penn, gg.

muscle grand fessier, MUSCULUS GLUTEUS MAXIMUS, kigenn vrasañ ar peñs, gg.

muscle grand oblique, MUSCULUS OBLIQUUS CAPITIS INFERIOR, kigenn vaalklek izelañ ar penn, gg.

muscle

muscle grand oblique de l'abdomen, MUSCULUS OBLIQUUS EXTERNUS ABDOMINIS, kigenn veskellek diavaez ar c'hof, gg.

muscle grand oblique de l'œil, MUSCULUS OBLIQUUS SUPERIOR, kigenn veskellek uhelañ, gg.

muscle grand palmaire, MUSCULUS FLEXOR CARPI RADIALIS, kigenn bleger a-werzhid an arzorn, gg.

muscle grand pectoral, MUSCULUS PECTORALIS MAJOR, kigenn vras ar brennid, gg.

muscle grand rhomboïde, MUSCULUS RHOMBOIDEUS MAJOR, kigenn garavek bras, gg.

muscle grand rond, MUSCULUS TERES MAJOR, kigenn ront bras, gg.

muscle grand zygomatique, MUSCULUS ZYGOMATICUS MAJOR, kigenn a-voc'h bras, gg.

muscle horripilateur, MUSCULI ARRECTORES PILORUM, kigennoù houper (ar blev), 1.(gg.)

muscle huméro-stylo-radial, MUSCULUS BRACHIO-RADIALIS, kigenn vrec'h-gwerzhid, gg.

muscle hypo-glosse, MUSCULUS HYOGLOSSUS, kigenn uhañvel-teod, gg.

muscle iliaque, MUSCULUS ILIACUS, kigenn a-glun, gg.

muscle ilio-coccygien (partie sphinctérienne du releveur) MUSCULUS ILIOCOCCYGEUS, kigenn glun-belost, gg.

muscle interaryténoïdien, MUSCULUS ARYTENOIDIUS, kigenn ar picheregi, gg.

muscle intercostal externe, MUSCULI INTERCOSTALES EXTERNI, kigennoù etre-kostoù diavaez, 1.(gg.)

muscle intercostal interne, MUSCULI INTERCOSTALES INTERNI, kigennoù etre-kostoù diabarshañ, 1.(gg.)

muscle intercostal moyen, MUSCULI INTERCOSTALES INTERNI, kigennoù etre-kostoù diabarzh, 1.(gg.)

muscle interépineux (du cou), MUSCULI INTERSPINALES CERVICIS, kigennoù etre-spennnoù ar gouzoug, 1.(gg.)

muscle interépineux (lombes), MUSCULI INTERSPINALES LUMBORUM, kigennoù etre-spennnoù an dargreiz, 1.(gg.)

muscle interépineux (thorax), MUSCULI INTERSPINALES THORACIS, kigennoù etre-spennnoù ar brus, 1.(gg.)

muscles interosseux dorsaux de la main, MUSCULI INTEROSSEI DORSALES (MANUS), kigennoù etreeskernek a-gein (an dozn), 1.(gg.)

muscle

muscles interosseux dorsaux du pied, MUSCULI INTEROSSEI DORSALES (PEDIS), kigennoù etreeskernek a-gein an troad, 1.(gg.)

muscles interosseux palmaires, MUSCULI INTEROSSEI PALMARES, kigennoù etreeskernek a-balv, 1.(gg.)

muscles interosseux plantaires, MUSCULI INTEROSSEI PLANTARES, kigennoù etreeskernek a-sol, 1.(gg.)

muscles intertransversaires, MUSCULI INTERTRANSVERSARII, kigennoù etre balegoù-treuz, 1.(gg.)

muscle ischio-caverneux, MUSCULUS ISCHIOCAVERNOSUS, kigenn goazez-keviaouek, gg.

muscle jambier antérieur, MUSCULUS TIBIALIS ANTERIOR, kigenn a-skin araok, gg.

muscle jambier postérieur, MUSCULUS TIBIALIS POSTERIOR, kigenn a-skin adref, gg.

muscles jumeaux de la fesse, MUSCULI GEMELLI, kigennoù gevell, 1.(gg.)

muscles jumeaux du triceps sural, MUSCULUS GASTROCNEMIUS, kigenn ar c'hof-gar, gg.

muscle jumeau externe, CAPUT LATERALIS (MUSCULUS GASTROCNEMIUS), penn kostazel (kigenn ar c'hof-gar), g.

muscle jumeau interne, CAPUT MEDIALIS (MUSCULUS GASTROCNEMIUS), penn kreizel (kigenn ar c'hof-gar), g.

muscle lacrymal postérieur, PARS LACRIMALIS (MUSCULUS ORBICULARIS OCULI), lodenn a-zaeroù (kigenn kelc'hennec al lagad), gg.

muscle linéal inférieur, MUSCULUS LONGITUDINALIS INFERIOR, kigenn a-hed izelañ, gg.

muscle linéal supérieur, MUSCULUS LONGITUDINALIS SUPERIOR, kigenn a-hed uhelañ, gg.

muscles lombricaux palmaires, MUSCULI LUMBRICALES (MANUS), kigennoù buzugek an dozn, 1.(gg.)

muscles lombricaux plantaires, MUSCULI LUMBRICALES (PEDIS), kigennoù buzugek an troad, 1.(gg.)

muscle long abducteur du pouce, MUSCULUS ABDUCTOR POLLICIS LONGUS, kigenn bellaer hir ar meud, gg.

muscle long dorsal, MUSCULUS LONGISSIMUS THORACIS, kigenn hirañ ar brus, gg.

muscle

muscle long du cou, MUSCULUS LONGUS COLLI (CERVICIS), kigenn hir ar gouzoug, gg.

muscle long extenseur du pouce, MUSCULUS EXTENSOR POLLICIS LONGUS, kigenn astenner hir ar meud, gg.

muscle long fléchisseur commun des orteils, MUSCULUS FLEXOR DIGITORUM LONGUS, kigenn bleger hir ar bizied(-troad), gg.

muscle long fléchisseur propre du gros orteil, MUSCULUS FLEXOR HALLUCIS LONGUS, kigenn bleger hir ar meud-troad, gg.

muscle long fléchisseur propre du pouce, MUSCULUS FLEXOR POLLICIS LONGUS, kigenn bleger hir ar meud, gg.

muscle long péronier latéral, MUSCULUS PERONEUS LONGUS, kigenn a-spilhenn hir, gg.

muscle long supinateur, MUSCULUS BRACHIORADIALIS, kigenn vrec'h-gwarzhid, gg.

muscle long surcostal, MUSCULUS LEVATOR COSTARUM LONGUS, kigenn uhelaer hir ar c'hostoù, gg.

muscle masséter, MUSCULUS MASSETER, kigenn chageller, gg.

muscle moteur des osselets, MUSCULUS OSSICULORUM AUDITUS, kigenn eskernigoù ar c'hlevad, gg.

muscle moyen fessier, MUSCULUS GLUTEUS MEDIUS, kigenn grenn ar peñs, gg.

muscle mylo-hyoïdien, MUSCULUS MYLOHYOIDEUS, kigenn valañ-uhelvel, gg.

muscle myrtiliforme, MUSCULUS DEPRESSOR SEPTI, kigenn izelaer an dilhenn, gg.

muscle oblique du pavillon de l'oreille, MUSCULUS OBLIQUUS AURICULAE, kigenn veskellek ar pleg-skouarn, gg.

muscle oblique inférieur, MUSCULUS OBLIQUUS INFERIOR, kigenn veskellek izelañ, gg.

muscle oblique supérieur, MUSCULUS OBLIQUUS SUPERIOR, kigenn veskellek uhelañ, gg.

muscle obturateur externe, MUSCULUS OBTURATORIUS EXTERNUS, kigenn stevier dia-vaez, gg.

muscle obturateur interne, MUSCULUS OBTURATORIUS INTERNUS, kigenn stevier dia-barzh, gg.

muscle occipital, VENTER OCCIPITALIS MUSCULI OCCIPITO-FRONTALIS, tor-kilpenn ar gigenn gilpenn-tal, g.

muscle occipito-frontal, MUSCULUS OCCIPITO-FRONTALIS, kigenn gilpenn-tal, gg.

muscle omo-hyoïdien, MUSCULUS OMOHYOIDEUS, kigenn blaken-uhelvel, gg.

muscle opposant du petit doigt, MUSCULUS OPPONENS DIGITI MINIMI (MANUS), kigenn rageneber ar biz bihan, gg.

muscle opposant du petit orteil, MUSCULUS OPPONENS DIGITI MINIMI (PDIS), kigenn rageneber ar biz-troad bihan, gg.

muscle opposant du pouce, MUSCULUS OPPONENS POLLICIS, kigenn rageneber ar meud, gg.

muscle orbiculaire des lèvres, MUSCULUS ORBICULARIS ORIS, kigenn galc'hennek ar genou, gg.

muscle orbiculaire des paupières, MUSCULUS ORBICULARIS OCULI, kigenn galc'hennek al lagad, gg.

muscle orbiculaire externe des lèvres, PARS MARGINALIS (ORBICULARIS ORIS), lodenn a-ribl (kigenn galc'hennek ar genou), gg.

muscle orbiculaire interne des lèvres, PARS LABIALIS (ORBICULARIS ORIS), lodenn a-ziwaez (kigenn galc'hennek ar genou), gg.

muscle palato-glosse, MUSCULUS PALATOGLOSSUS, kigenn staon-teod, gg.

muscle palato-staphylin, MUSCULUS UVULAE, kigenn an hugenn, gg.

muscle palmaire cutané, MUSCULUS PALMARIS BREVIS, kigenn verr ar palv, gg.

muscles papillaires, MUSCULI PAPILLARES, kigennoù begennek, 1.(gg.)

muscle peaucier du cou, MUSCULUS PLATYSMA, kigenn blat, gg.

muscle pectiné, MUSCULUS PECTINEUS, kigenn gribinek, gg.

muscles pectinés de l'oreille droite, MUSCULI PECTINATI, kigannoù kribinhevel, 1.(gg.)

muscle pédieux, MUSCULUS EXTENSOR DIGITORUM BREVIS, kigenn astenner berr ar bizied-troad, gg.

muscle péristaphylin externe, MUSCULUS TENSOR VELI PALATINI, kigenn stenner ar gouel-staon, gg.

muscle péristaphylin interne, MUSCULUS LEVATOR VELI PALATINI, kigenn uhelaer ar gouel-staon, gg.

muscle péronier antérieur, MUSCULUS PERONEUS TERTIUS, trade kigenn a-spilhenn, gg.

muscle petit adducteur, MUSCULUS ADDUCTOR BREVIS, kigenn nesæer berr, gg.

muscle petit complexus, MUSCULUS LONGISSIMUS CAPITIS, kigenn hirañ ar penn, gg.

muscle petit dentelé postérieur et inférieur, MUSCULUS SERRATUS POSTERIOR INFERIOR, kigenn heskennek adrefv izelañ, gg.

muscle petit dentelé postérieur et supérieur, MUSCULUS SERRATUS POSTERIOR SUPERIOR, kigenn heskennek adrefv uhelañ, gg.

muscle petit droit antérieur, MUSCULUS RECTUS CAPITIS ANTERIOR, kigenn eun arak ar penn, gg.

muscle petit droit postérieur, MUSCULUS RECTUS CAPITIS POSTERIOR MINOR, kigenn eun adrefv bihan ar penn, gg.

muscle petit fessier, MUSCULUS GLUTEUS MINIMUS, kigenn vihanañ ar peña, gg.

muscle petit iliaque, MUSCULUS ILIACUS MINOR (ILIO-CAPSULARIS), kigenn a-glun bihan (klun-pourc'had), gg.

muscle petit oblique de l'abdomen, MUSCULUS OBLIQUUS INTERNUS ABDOMINIS, kigenn veskellek diabarzh ar c'hof, gg.

muscle petit oblique de l'oeil, MUSCULUS OBLIQUUS INFERIOR (OCULI), kigenn veskellek izelañ al lagad, gg.

muscle petit oblique de la tête, MUSCULUS OBLIQUUS CAPITIS SUPERIOR, kigenn veskellek uhelañ ar penn, gg.

muscle petit palmaire, MUSCULUS PALMARIS LONGUS, kigenn hir ar palv, gg.

muscle petit pectoral, MUSCULUS PECTORALIS MINOR, kigenn vihan ar breñnid, gg.

muscle petit psoas, MUSCULUS PSOAS MINOR, kigenn a-zargreiz bihan, gg.

muscle petit rhomboïde, MUSCULUS RHOMBOIDEUS MINOR, kigenn geravek bihan, gg.

muscle petit rond, MUSCULUS TERES MINOR, kigenn zont bihan, gg.

muscle petit scalène, MUSCULUS SCALENUS MINIMUS, kigenn skauliek bihanañ, gg.

muscle petit zygomatique, MUSCULUS ZYGOMATICUS MINOR, kigenn a-voc'h bihan, gg.

muscle pétro-salpinx-staphylin, MUSCULUS LEVATOR VELI PALATINI, kigenn uhel- aer ar gouel-staon, gg.

muscle pharyngo-glosse, PARS GLOSSOPHARYNGEA (MUSCULUS CONSTRICTOR PHARYNGIS SUPERIOR), lodenn deod-gargadenn (eus kigenn strishaer uhelañ ar c'har-gadenn), gg.

muscle pharyngo-staphylin, MUSCULUS PALATOPHARYNGEUS, kigenn staon-gargadenn, gg.

muscle plantaire grêle, MUSCULUS PLANTARIS, kigenn ar sol, gg.

muscle pleuro-oesophagien, MUSCULUS PLEURO-OESOPHAGEUS, kigenn grezob-treizher, gg.

muscle poplité, MUSCULUS POPLITEUS, kigenn an arzall, gg.

muscle premier radial, MUSCULUS EXTENSOR CARPI RADIALIS LONGUS, astenner a-werzhid an arzorn, gg.

muscle présternal, MUSCULUS STERNALIS, kigenn er glereñ, gg.

muscle psoas, MUSCULUS PSOAS MAJOR, kigenn a-zargreiz bras, gg.

muscle psoas-iliaque, MUSCULUS ILIOPSOAS, kigenn glun-dargreiz, gg.

muscle ptérygoïdien externe, MUSCULUS PTERYGOIDEUS LATERALIS, kigenn a-elvenna-eg kostazel, gg.

muscle ptérygoïdien interne, MUSCULUS PTERYGOIDEUS MEDIALIS, kigenn a-elvenna-eg kreizel, gg.

muscle pubo-coccygien (partie élévatrice du releveur), MUSCULUS PUBOCOCCYGEUS, kigenn gaezour-belost, gg.

muscle pubo-rectal (partie sphinctérienne du releveur), MUSCULUS PUBORECTALIS, kigenn gaezour-youlc'h, gg.

muscle pubo-vésical, MUSCULUS PUBOVESICALIS, kigenn gaezour-c'hwazigall, gg.

muscle pyramidal de l'abdomen, MUSCULUS PYRAMIDALIS, kigenn bikermennek, gg.

muscle pyramidal du bassin, MUSCULUS PIRIFORMIS, kigenn berennek, gg.

muscle pyramidal du nez, MUSCULUS PROCERUS, kigenn lank, gg.

muscle quadriceps crural, MUSCULUS QUADRICEPS FEMORIS, kigenn bevarfennek ar vorzhed, gg.

muscle rectococcygien, MUSCULUS RECTOCOCCYGEUS, kigenn youlc'h-belost, gg.

muscle recto-urétral, MUSCULUS RECTO-URETHRALIS, kigenn youlc'h-kantroazh, gg.

muscle recto-vésical, MUSCULUS RECTOVESICALIS, kigenn youlc'h-c'hwazigall, gg.

muscle releveur de l'anus, MUSCULUS LEVATOR ANI, kigenn uhelaer ar fraez, gg.

muscle releveur de la paupière supérieure, MUSCULUS LEVATOR PALPEBRAE SUPERIORIS, kigenn uhelaer ar valvenn-gec'h, gg.

muscle releveur profond de la lèvre supérieure, MUSCULUS LEVATOR LABII SUPERIORIS, kigenn uhelaer ar weuz-krec'h, gg.

muscle releveur superficiel de l'aile du nez et de la lèvre, MUSCULUS LEVATOR LABII SUPERIORIS ALAEQUE NASI, kigenn uhelaer ar weuz-krec'h hag askell ar fri, gg.

muscle rhomboïde, MUSCULUS RHOMBOIDEUS, kigenn garavek, gg.

muscle risorius, MUSCULUS RISORIVS, kigenn c'hoarzh, gg.

muscle rond pronateur, MUSCULUS PRONATOR TERES, kigenn balvstouer ront, gg.

muscle sacro-lombaire, MUSCULUS SACROSPINALIS, kigenn groazell-livenn, gg.

muscle scalène antérieur, MUSCULUS SCALENUS ANTERIOR, kigenn skeuliek arak, gg.

muscle scalène moyen, MUSCULUS SCALENUS MEDIUS, kigenn skeuliek krann, gg.

muscle scalène postérieur, MUSCULUS SCALENUS POSTERIOR, kigenn skeuliek adref, gg.

muscle soléaire, MUSCULUS SOLEUS, kigenn garlizenn, gg.

muscle sourcilier, MUSCULUS CORRUGATOR SUPERCILII, kigenn grizer an abrant, gg.

muscle sous-clavier, MUSCULUS SUBCLAVIUS, kigenn endan-trebez, gg.

muscle sous-costal, MUSCULUS SUBCOSTALIS, kigenn endan-gostoù, gg.

muscle sous-crotal, MUSCULUS ARTICULARIS GENU, kigenn a-genvell ar glin, gg.

muscle sous-épineux, MUSCULUS INFRA-SPINATUS, kigenn is-aperenn, gg.

muscles sous-hyoïdiens, MUSCULI INFRAHYOIDEI, kigennoù is-uehavel, 1.(gg.)

muscle sous-scapulaire, MUSCULUS SUBSCAPULARIS, kigenn endan-skoaz, gg.

muscle sphéno-salpinco-staphylin, MUSCULUS TENSOR VELI PALATINI, kigenn stenner ar gouel-staon, gg.

muscle sphincter de l'iris (constricteur), MUSCULUS SPHINCTER PUPILLAE, kigenn gelc'hstrishaer ar mab-lagad, gg.

muscle sphincter externe de l'anus, MUSCULUS SPHINCTER ANI EXTERNUS, kigenn gelc'hstrishaer diavaez ar fraez, gg.

muscle sphincter externe de l'urètre, MUSCULUS SPHINCTER URETHRAE, kigenn gelc'hstrishaer ar c'hantroazh, gg.

muscle sphincter interne de l'anus, MUSCULUS SPHINCTER ANI INTERNUS, kigenn gelc'hstrishaer diabarzh ar fraez, gg.

muscle

muscle sphincter lisse de l'urètre, MUSCULUS SPHINCTER VESICAE, kigenn gelc'hstrishaer ar c'hwegigell, gg.

muscles spinaux, MUSCULUS ERECTOR SPINAE, kigenn sonner al livenn-gain, gg.

muscle splénus de la tête, MUSCULUS SPLENIUS CAPITIS, kigenn lezenn ar penn, gg.

muscle splénus du cou, MUSCULUS SPLENIUS CERVICIS (COLLI), kigenn lerenn ar gouzoug, gg.

muscle sterno-cléido-hyoïdien, MUSCULUS STERNOHYOIDEUS, kigenn glerenn-uehavel, gg.

muscle sterno-cléido-mastoïdien, MUSCULUS STERNOCLEIOMASTOIDEUS, kigenn glerenn-trebez-brennigenn, gg.

muscle sterno-thyroïdien, MUSCULUS STERNOTHYROIDEUS, kigenn glerenn-skoed, gg.

muscle stylo-glosse, MUSCULUS STYLOGLOSSUS, kigenn stilhon-taod, gg.

muscle stylo-hyoïdien, MUSCULUS STYLOHYOIDEUS, kigenn stilhon-uehavel, gg.

muscle stylo-pharyngien, MUSCULUS STYLOPHARYNGEUS, kigenn stilhon-gargadenn, gg.

muscle surcostal, MUSCULUS LEVATOR COSTARUM BREVIS, kigenn verr uhelaer ar c'hostoù, gg.

muscle sus-épineux, MUSCULUS SUPRASPINATUS, kigenn us-sperenn, gg.

muscles sus-hyoïdiens, MUSCULI SUPRAHYOIDEI, kigennoù us-uehavel, 1.(gg.)

muscle temporal, MUSCULUS TEMPORALIS, kigenn an ividig, gg.

muscle tenseur du fascia latae, MUSCULUS TENSOR FASCIAE LATAE, kigenn stenner ar faskienn ledan, gg.

muscle thyro-aryténoïdien inférieur, MUSCULUS VOCALIS, kigenn ar vouz, gg.

muscle thyro-aryténoïdien supérieur, MUSCULUS THYREO-ARYTENOIDEUS, kigenn skoed-pichereg, gg.

muscle thyro-épiglottique, MUSCULUS THYREO-EPIGLOTTICUS, kigenn skoed-ankous, gg.

muscle thyro-hyoïdien, MUSCULUS THYREOHYOIDEUS, kigenn skoed-uehavel, gg.

muscle trachéal, MUSCULUS TRACHEALIS, kigenn ar vriant, gg.

muscle trachéo-œsophagien, MUSCULUS BRONCHO-OESOPHAGEUS, kigenn vronkez-traizher, gg.

muscle

muscle transverse du cou, MUSCULUS LONGISSIMUS CERVICIS, kigenn hirañ ar gouzoug, gg.

muscle transverse de l'abdomen, MUSCULUS TRANSVERSUS ABDOMINIS, kigenn-dreuz ar c'hof, gg.

muscle transverse de la langue, MUSCULUS TRANSVERSUS LINGUAE, kigenn-dreuz an teod, gg.

muscle transverse du menton, MUSCULUS TRANSVERSUS MENTI, kigenn-dreuz an algez, gg.

muscle transverse du nez, MUSCULUS COMPRESSOR NARIS, kigenn wasker ar fron, gg.

muscle transverse du pavillon de l'oreille, MUSCULUS TRANSVERSUS AURICULAE, kigenn-dreuz ar pleg-skouarn, gg.

muscle transverse profond du périnée, MUSCULUS TRANSVERSUS PERINEI PROFUNDUS, kigenn-dreuz don ar c'harbedann, gg.

muscle transverse superficiel du périnée, MUSCULUS TRANSVERSUS PERINEI SUPERFICIALIS, kigenn-dreuz bas ar c'harbedann, gg.

muscle trapèze, MUSCULUS TRAPEZIUS, kigenn dristuriek, gg.

muscle triangulaire des lèvres, MUSCULUS DEPRESSOR ANGULI ORIS, kigenn izel-aer ank ar genou, gg.

muscle triangulaire du sternum, MUSCULUS TRANSVERSUS THORACIS, kigenn-dreuz ar brus, gg.

muscle triceps brachial, MUSCULUS TRICEPS BRACHII, kigenn drifennek ar vrec'h, gg.

muscle triceps sural, MUSCULUS TRICEPS SURAE, kigenn drifennek ar c'har (pe ar c'hof-gar), gg.

muscle troisième adducteur, MUSCULUS ADDUCTOR MAGNUS, kigenn nesaer bras, gg.

muscle vaste externe de la cuisse, MUSCULUS VASTUS LATERALIS, kigenn ec'hon kostezel, gg.

muscle vaste externe du bras, CAPUT LATERALE (TRICEPS BRACHII), penn kostezel (kigenn drifennek ar vrec'h), g.

muscle vaste interne de la cuisse, MUSCULUS VASTUS MEDIALIS, kigenn ec'hon kreizel, gg.

muscle vaste interne du bras, CAPUT MEDIALE (TRICEPS BRACHII), penn kreizel (kigenn drifennek ar vrec'h), g.

muscle

muscle vertical de la langue, MUSCULUS VERTICALIS LINGUAE, kigenn a-zerc'h an teod, gg.

musseau de tanche, PORTIO VAGINALIS CERVICIS, rann a-c'houbin ar gouzoug, gg.

myélocéphale, MYELENCEPHALON, melampenn, g.

myocarde, MYOCARDIUM, kac'her-kalon, g.

N

narines, NARES, difron, d.u.: fron, gg.

nerf accessoire du brachial cutané interne, NERVUS CUTANEUS BRACHII MEDIALIS, nerwann-groc'hen kreizel ar vrec'h, gg.

nerf accessoire du saphène externe, NERVUS CUTANEUS SURAE LATERALIS, nerwann-groc'hen kostezel ar c'hof-gar, gg.

nerfs ampullaires, NERVI AMPULLARES, nervennoù ar gloestrou, 1.(gg.)

nerf anal, NERVUS RECTALIS INFERIOR, nerwann alañ ar youlc'h, gg.

nerf auditif, NERVUS STATO-ACUSTICUS, nerwann ar c'hempouez hag ar c'hlevad, gg.

nerf auriculaire postérieur, NERVUS AURICULARIS POSTERIOR, nerwann adref ar pleg-skouarn, gg.

nerf auriculo-temporel, NERVUS AURICULOTEMPORALIS, nerwann blegskouarn-ividig, gg.

nerf brachial cutané interne, NERVUS CUTANEUS ANTIBRACHII MEDIALIS, nerwann-groc'hen kreizel an arvrec'h, gg.

nerf buccal, NERVUS BUCCALIS, nerwann ar gen, gg.

nerf calcanéen, RAMI CALCANEI MEDIALIS, barroù a-seul kreizel, 1.(g.)

nerfs cardiaques inférieurs du pneumogastrique, NERVI CARDIACI INFERIORES (NERVUS VAGUS), nervennoù izelañ ar galon (eus an nerwann dispia), 1.(gg.)

nerf cardiaque inférieur du sympathique, NERVUS CARDIACUS CERVICALIS INFERIORIS, nerwann a-c'houzoug izelañ ar galon, gg.

nerf

nerf cardiaque moyen du sympathique, NERVUS CARDIACUS CERVICALIS MEDIUS, nervenn a-c'houzoug kreñn ar galon, gg.

nerfs cardiaques supérieurs du pneumogastrique, NERVI CARDIACI SUPERIORES (NERVUS VAGUS), nervennoù uhelañ ar galon (nervenn dispis), 1.(gg.)

nerf cardiaque supérieur du sympathique, NERVUS CARDIACUS CERVICALIS SUPERIOR, nervenn a-c'houzoug uhelañ ar galon, gg.

nerf carotico-tympanique, NERVI CAROTICOTYMPANICI, nervennoù karotidenn-taboulin, 1.(gg.)

nerf carotidien, NERVUS CAROTICUS INTERNUS, nervenn garotidel diabarzh, gg.

nerf cavernoux, NERVI CAVERNOSI PENIS, nervennoù korfoù keviaoek ar c'halc'h, 1.(gg.)

nerfs ciliaires courts, NERVI CILIARES BREVES, nervennoù berr ar saeoù, 1.(gg.)

nerfs ciliaires longs, NERVI CILIARES LONGI, nervennoù hir ar saeoù, 1.(gg.)

nerf circonflexe, NERVUS CIRCUMFLEXUS, nervenn galc'hplagek, gg.

nerf coccygien, NERVUS COCCYGEUS, nervenn ar belost, gg.

nerf cochléaire, PARS COCHLEARIS (NERVI OCTAVI), lodenn a-valc'houedenn an eizhvet nervenn, gg.

nerfs collatéraux dorsaux de la main, NERVI DIGITALE DORSALES (MANUS), nervennoù a-gein ar bizied-dorn, 1.(gg.)

nerfs collatéraux palmaires, NERVI DIGITALE PALMARES PROPRII, nervennoù a-balv divoutin ar bizied, 1.(gg.)

nerfs collatéraux plantaires, NERVI DIGITALE PLANTARES PROPRII, nervennoù a-sol divoutin ar bizied, 1.(gg.)

nerfs crâniens, NERVI CRANIALES, nervennoù a-glopenn, 1.(gg.)

nerf crural, NERVUS FEMORALIS, nervenn ar vorzhed, gg.

nerf cubital, NERVUS ULNARIS, nervenn an helmo, gg.

nerf cutané de l'épaule, NERVUS CUTANEUS BRACHII LATERALIS, nervenn-groc'hen kostezel ar vrec'h, gg.

nerf cutané palmaire, RAMUS PALMARIS NERVI MEDIANI, barr a-balv an nervenn greizer, g.

nerf cutané postérieur de la cuisse, NERVUS CUTANEUS FEMORIS POSTERIOR, nervenn, groc'hen adreñv ar vorzhed, gg.

nerf de Jacobson, NERVUS TYMPANICUS, nervenn an taboulin, gg.

nerf de l'anguilaire et du rhomboïde, NERVUS DORSALIS SCAPULAE, nervenn a-gein ar planken(-skoaz), gg.

nerf de la glande sublinguale, NERVUS SUBLINGUALIS, nervenn endan-deod, gg.

nerf de la membrane du tympan, RAMUS MEMBRANAE TYMPANI (NERVUS MANDIBULARIS), barr da lienann an taboulin (eus nervenn ar c'haved), g.

nerf de la parotide, RAMI PAROTIDEI (NERVUS MANDIBULARIS), barroù-kilvoc'h (nervenn ar c'haved), 1.(g.)

nerf de Lancisi, STRIA LONGITUDINALIS MEDIALIS, rizann a-hed kreizel, gg.

nerf dentaire antérieur, RAMI ALVEOLARES SUPERIORES ANTERIORES, barroù uhelañ arack d'al logigoù, 1.(g.)

nerf dentaire inférieur, NERVUS ALVEOLARIS INFERIOR, nervenn izelañ al logigoù, gg.

nerf dentaire moyen, RAMUS ALVEOLARIS SUPERIOR MEDIUS, barr uhelañ kreñn d'al logigoù, g.

nerfs dentaires postérieurs, RAMI ALVEOLARES SUPERIORES POSTERIORES, barroù uhelañ adreñv d'al logigoù, 1.(g.)

nerfs digitaux palmaires communs, NERVI DIGITALE PALMARES COMMUNES, nervennoù a-balv boutin ar bizied, 1.(gg.)

nerfs digitaux plantaires, NERVI DIGITALE PLANTARES COMMUNES, nervennoù a-sol boutin ar bizied, 1.(gg.)

nerfs dorsaux, NERVI THORACICI, nervennoù a-vrusk, 1.(gg.)

nerf dorsal de la verge, NERVUS DORSALIS PENIS, nervenn a-gein ar c'halc'h, gg.

nerf dorsal du clitoris, NERVUS DORSALIS CLITORIDIS, nervenn a-gein an allig, gg.

nerf du grand dentelé, NERVUS THORACICUS LONGUS, nervenn hir ar brusk, gg.

nerf du grand dorsal, NERVUS THORACODORSALIS, nervenn vrusk-lein, gg.

nerf du ligament interosseux, NERVUS INTEROSSEUS CRURIS, nervenn etreeskeznec ar c'her, gg.

nerf du muscle de l'étrier, NERVUS STAPEDIUS, nervenn ar stleug, gg.

nerf du muscle du marteau, NERVUS TENSORIS TYMPANI, nervenn stanner an taboulin, gg.

nerf du péristaphylin externe, NERVUS TENSORIS VELI PALATINI, nervenn stanner ar gouel-staon, gg.

nerf du ptérygoïdien externe, NERVUS PTERYGOIDEUS LATERALIS, nervenn a-elvenneg, kostezel, gg.

nerf du ptérygoïdien interne, NERVUS PTERYGOIDEUS MEDIALIS, nervenn a-elvenneg kreizel, gg.

nerf du sous-clavier, NERVUS SUBCLAVIUS, nervenn endan-drebez, gg.

nerf du sous-scapulaire, NERVUS SUBSCAPULARIS, nervenn endan-skoaz, gg.

nerf du stylo-pharyngien, RAMJUS MUSCULI STYLOPHARYNGEI, barr d'ar gigenn stilhon-gargadenn, gg.

nerf du tympan, RAMJUS MEMBRANAE TYMPANI, barr da lienenn an taboulin, g.

nerf du thyroïdien, RAMJUS THYREOHYOIDEUS, barr skoed-uhævel, g.

nerfs du vagin, NERVI VAGINALES, nervennoù ar gouhin, 1.(gg.)

nerfs érecteurs d'Erkardt, NERVI SPLANCHNICI PELVINI (NERVI ERIGENTES), nervennoù splanknek a-lestr (pe nervennoù ar sonnañ), 1.(gg.)

nerf facial, NERVUS FACIALIS, nervenn an dremm, gg.

nerf fémoro-cutané, NERVUS CUTANEUS FEMORIS LATERALIS, nervenn-groc'hen kostezel ar vorzhed, gg.

nerf fessier inférieur, NERVUS GLUTEUS INFERIOR, nervenn izelañ ar peña, gg.

nerf fessier supérieur, NERVUS GLUTEUS SUPERIOR, nervenn uhelañ ar peña, gg.

nerf frontal, NERVUS FRONTALIS, nervenn an tal, gg.

nerf frontal externe, NERVUS SUPRAORBITALIS (RAMUS LATERALIS), nervenn us-pod (barr kostezel), gg.

nerf frontal interne, NERVUS SUPRAORBITALIS (RAMUS MEDIALIS), nervenn us-pod (barr kreizel), gg.

nerf génito-crural, NERVUS GENITOFEMORALIS, nervenn c'hanel-morzhed, gg.

nerf glosso-pharyngien, NERVUS GLOSSOPHARYNGEUS, nervenn deod-ha-gargadenn, gg.

nerf grand hypoglosse, NERVUS HYPOGLOSSUS, nervenn c'houdeodal, (pe nervenn gigteod), gg.

nerf grand sciatique, NERVUS ISCHIADICUS, nervenn a-goazez, gg.

nerf grand splanchnique, NERVUS SPLANCHNICUS MAJOR, nervenn splanknek bras, gg.

nerf hémorroïdal, NERVUS RECTALIS INFERIOR, nervenn izelañ ar youlc'h, gg.

nerf honteux interne, NERVUS PUDENDUS, nervenn sperius, gg.

nerf hypogastrique, NERVUS HYPOGASTRICUS, nervenn c'hougreuzel, gg.

nerfs intercostaux, NERVI INTERCOSTALES, nervennoù etre-kostoù, 1.(gg.)

nerf intermédiaire de Wrisberg, NERVUS INTERMEDIUS, nervenn etre, gg.

nerf interosseux antérieur, NERVUS INTEROSSEUS (ANTIBRACHII ANTERIOR), nervenn etreaskernek (arac an arvrec'h), gg.

nerf interosseux postérieur, NERVUS INTEROSSEUS (ANTIBRACHII POSTERIOR), nervenn etreaskernek (adrefn an arvrec'h), gg.

nerf jugulaire, NERVUS JUGULARIS, nervenn ar gerc'henn, gg.

nerf lacrymal, NERVUS LACRIMALIS, nervenn an daeroù, gg.

nerf laryngé externe, RAMJUS EXTERNUS (NERVUS LARYNGEUS SUPERIOR), barr diavaez (an nervenn a-c'harloc'henn uhelañ), g.

nerf laryngé inférieur, NERVUS LARYNGEUS RECURRENS, nervenn a-c'harloc'henn kilreder, gg.

nerf laryngé supérieur, NERVUS LARYNGEUS SUPERIOR, nervenn a-c'harloc'henn uhelañ, gg.

nerf lingual, NERVUS LINGUALIS, nervenn an teod, gg.

nerfs lombaires, NERVI LUMBALIS, nervennoù a-zargreiz, 1.(gg.)

nerf masséterin, NERVUS MASSETERICUS, nervenn ar chagaller, gg.

nerf maxillaire inférieur, NERVUS MANDIBULARIS, nervenn ar c'haved, gg.

nerf maxillaire supérieur, NERVUS MAXILLARIS, nervenn ar garvan, gg.

nerf médian, NERVUS MEDIANUS, nervenn greizer, gg.

nerfs médullaires, NERVI SPINALES, nervennoù a-livenn, 1.(gg.)

nerf mentonnier, NERVUS MENTALIS, nervenn an algez, gg.

nerf moteur oculaire commun, NERVUS OCULOMOTORIUS, nervenn-gefluskañ al lagad, gg.

nerf moteur oculaire externe, NERVUS ABDUCENS, nervenn-ballaat, gg.

nerf musculo-cutané du bras, NERVUS MUSCULOCUTANEUS, nervenn gigenn-kroc'hen, gg.

nerf musculo-cutané (du sciatique poplité externe), NERVUS PERONEUS SUPERFICIALIS, nervenn a-spilhenn bas, gg.

nerf musculo-cutané externe (du nerf crural), RAMI CUTANEI ANTERIORES (NERVUS FEMORALIS), barroù-kroc'hen arak (eus nervenn ar vorzhed), 1.(g.)

nerf musculo-cutané interne (du nerf crural), RAMI CUTANEI MEDIALES (NERVUS FEMORALIS), barroù-kroc'hen kreizel (eus nervenn ar vorzhed), 1.(g.)

nerf mylo-hyoïdien, NERVUS MYLOHYOIDEUS, nervenn valañ-uhelavel, gg.

nerf nasal, NERVUS NASOCILIARIS, nervenn fri-saoù, gg.

nerf nasal externe, NERVUS INFRATROCHLEARIS, nervenn is-meliadenn, gg.

nerf nasal interne, NERVUS ETHMOIDALIS ANTERIOR, nervenn a-sileg arak, gg.

nerfs nasaux supérieures, RAMI NASALES POSTERIORES SUPERIORES, barroù adrefv uhelañ d'ar fri, 1.(g.)

nerf naso-palatin, NERVUS NASOPALATINUS, nervenn fri-staon, gg.

nerf obturateur, NERVUS OBTURATORIUS, nervenn stevier, gg.

nerf occipital d'Arnold, NERVUS OCCIPITALIS MAJOR, nervenn a-gilpenn bras, gg.

nerf olfactif, NERVI OLFACTORII, nervennoù ar c'hwesa, 1.(gg.)

nerf ophthalmique de Willis, NERVUS OPHTHALMICUS, neuzenn(-santout) al lagad (pa oftalmek), gg.

nerf optique, NERVUS OPTICUS, nervenn ar gwaled, gg.

nerf palatin antérieur, NERVUS PALATINUS ANTERIOR, nervenn arak ar staon, gg.

nerf palatin moyen, NERVUS PALATINUS MEDIUS, nervenn krenn ar staon, gg.

nerf palatin postérieur, NERVUS PALATINUS POSTERIOR, nervenn adrefv ar staon, gg.

nerf pathétique, NERVUS TROCHLEARIS, nervenn a-boleenn, gg.

nerf perforant cutané (plexus honteux), NERVI CLUNII MEDII, nervennoù krenn an tersoù, 1.(gg.)

nerf périméal, NERVUS PERINEI, nervenn ar c'harbedenn, gg.

nerf petit abdomino-génital, NERVUS ILIOINGUINALIS, nervenn glun-barlenn, gg.

nerf petit sciatique, NERVUS CUTANEUS FEMORIS POSTERIOR, nervenn-groc'hen adrefv ar vorzhed, gg.

nerf petit splanchnique, NERVUS SPLANCHNICUS MINOR, nervenn splanknek bihan, gg.

nerf pharyngien de Bolk, NERVUS PHARYNGEUS, nervenn a-c'hargadenn, gg.

nerf phrénique, NERVUS PHRENICUS, nervenn ar vegin, gg.

nerfs phréniques accessoires, NERVI PHRENICI ACCESSORII, adnervennoù ar vegin, 1.(gg.)

nerf plantaire externe, NERVUS PLANTARIS LATERALIS, nervenn a-sol kostazel, gg.

nerf plantaire interne, NERVUS PLANTARIS MEDIALIS, nervenn a-sol kreizel, gg.

nerf pneumogastrique, NERVUS VAGUS, nervenn dispis, gg.

nerf pneumogastrique droit, TRUNCUS VAGALIS POSTERIOR, kef a-zispis adrefv, g.

nerf pneumogastrique gauche, TRUNCUS VAGALIS ANTERIOR, kef a-zispis arak, g.

nerf présacré, PLEXUS HYPOGASTRICUS SUPERIOR (NERVUS PRESACRALIS), plezhad gougreuzel uhelañ (pa nervenn rak-kroazell), g., gg.

nerf ptérygo-palatin, NERVUS PHARYNGEUS, nervenn ar c'hargadenn, gg.

nerfs rachidiens, NERVI SPINALES, nervennoù a-livenn, 1.(gg.)

nerf radial, NERVUS RADIALIS, nervenn ar warzhid, gg.

nerf récurrent, NERVUS LARYNGEUS RECURRENS, nervenn gilreder ar c'harloc'henn, gg.

nerf récurrent d'Arnold, RAMUS TENTORII (NERVUS OPHTHALMICUS), barr d'an telt (eus nervenn al lagad), g.

nerf respiratoire de Charles Bell, NERVUS THORACICUS LONGUS, nervenn hir ar brus, gg.

nerf sacculaire, NERVUS SACULARIS, nervenn ar sac'hig, gg.

nerfs sacrés, NERVI SACRALES, nervennoù a-groazell, 1.(gg.)

nerf saphène externe, NERVUS SURALIS, nervenn ar c'hof-gar, gg.

nerf saphène interne, NERVUS SAPHENUS, nervenn spis, gg.

nerf saphène péronier, NERVUS CUTANEUS SURAE LATERALIS, nervenn-groc'hen kostazel ar c'hof-gar, gg.

nerf sciatique, NERVUS ISCHIADICUS, nervenn a-goazez, gg.

nerf sciatique poplitée externe, NERVUS PERONEUS COMMUNIS, nervenn voutin ar spilhenn, gg.

nerf sciatique poplitée interne, NERVUS TIBIALIS, nervenn ar skin, gg.

nerf sinu-vertébral, RAMUS MENINGEUS (NERVI SPINALES), barr d'ar pilhon (eus an nervennoù a-livenn), g.

nerf sous-occipital, NERVUS SUBOCCIPITALIS, nervenn endan-gilpenn, gg.

nerf sous-orbitaire, NERVUS INFRAORBITALIS, nervenn is-pod, gg.

nerf sphéno-ethmoïdal de Luschka, NERVUS ETHMOIDALIS POSTERIOR, nervenn a-sileg adrefiv, gg.

nerf sphéno-palatin, NERVI PTERYGOPALATINI, nervennoù elvenneg-staon, l.(gg.)

nerf spinal, NERVUS ACCESSORIUS, adnervenn, gg.

nerf splanchnique inférieur, NERVUS SPLANCHNICUS IMUS, nervenn splanknek izelañ, gg.

nerf splanchnique pelvien, NERVUS HYPOGASTRICUS, nervenn c'hougrouzel, gg.

nerfs splanchniques pelviens, NERVI SPLANCHNICI LUMBALES, nervennoù splanknek a-zargreiz, l.(gg.)

nerf sus-orbitaire, NERVUS SUPRAORBITALIS, nervenn us-pod, gg.

nerf sus-scapulaire, NERVUS SUPRASCAPULARIS, nervenn us-skoaz, gg.

nerfs temporaux profonds, NERVI TEMPORALES PROFUNDI, nervennoù don an ividig, l.(gg.)

nerf temporo-malaire, NERVUS ZYGOMATICUS, nervenn a-voe'h, gg.

nerf terminal, NERVI TERMINALES, nervennoù a-zibenn, l.(gg.)

nerf tibial antérieur, NERVUS PERONEUS PROFUNDUS, nervenn don ar spilhenn, gg.

nerf tibial postérieur, NERVUS TIBIALIS, nervenn ar skin, gg.

nerf trijumeau, NERVUS TRIGEMINUS, nervenn drigevell, gg.

nerf utriculaire, NERVUS UTRICULODAMPULLARIS, nervenn grozhig-gloestr, gg.

nerf vague, NERVUS VAGUS, nervenn dispis, gg.

nerf vertébral, NERVUS VERTEBRALIS, nervenn a-vallkein, gg.

nerf vestibulaire, PARS VESTIBULARIS (NERVUS OCTAVUS), lodenn a-rakkambr an eizhvet nervenn, gg.

nerf vidien, NERVUS CANALIS PTERYGOIDEI, nervenn ganol an elvenneg, gg.

nez, NASUS, fri, g.

nodule, NODULUS, nozelenn, gg.

nodule d'Arantius, NODULUS VALVULARUM SEMILUNARIUM, nozelenn ar sac'helloù kornbærek, gg.

nodule de Morgagni, NODULUS VALVULARUM AORTAE, nozelenn sac'helloù an aortenn, gg.

noeud de Aschoff-Tavara, NODUS ATRIOVENTRICULARIS, klom kentez-kofig, g.

noeud de Keith et Flack, NODUS SINU-ATRIALIS, klom god-kentez, g.

noyau accessoire du nerf auditif, NUCLEUS COCHLEARIS VENTRALIS, gronn a-dor ar velc'houedenn, g.

noyau ambigu, NUCLEUS AMBIGUUS, gronn forc'hellek, g.

noyau amygdalien, CORPUS AMYGDALOIDIUM, kozf alamandezek, g.

noyaux arciformes, NUCLEI ARCUATI, gronnoù gwaz, l.(g.)

noyau cardio-pneumo-antérieure, NUCLEUS DORSALIS NERVI VAGI, gronn a-gain an nervenn dispis, g.

noyau caudé, NUCLEUS CAUDATUS, gronn lostek, g.

noyaux cochléaires, NUCLEI COCHLEARES, gronnoù ar velc'houedenn, l.(g.)

noyau de Betcherew, NUCLEUS VESTIBULARIS SUPERIOR, gronn uhelañ ar rakkambr, g.

noyau de Burdach, NUCLEUS CUNEATUS, gronn gennheñval, g.

noyau de Deiters, NUCLEUS VESTIBULARIS LATERALIS, gronn a-rakkambr kostezel, g.

noyau de Goll, NUCLEUS GRACILIS, gronn moan, g.

noyau de l'habénula, NUCLEUS HABENULAE, gronn ar sugell, g.

noyau de l'hypoglosse, NUCLEUS NERVI HYPOGLOSSI, gronn an nervenn c'houdeodel, g.

noyau de la calotte du mésencéphale, NUCLEI TEGMENTI, gronnoù ar golo, l.(g.)

noyau de von Monakow, NUCLEUS CUNEATUS ACCESSORIUS, adgronn gennheñval, g.

noyaux dentelés accessoires externes, NUCLEUS EMBOLIFORMIS, gronn ibilek, g.

noyaux dentelés accessoires internes, NUCLEUS GLOBOSUS, gronn boullék, g.

noyaux dentelés du cervelet, NUCLEUS DENTATUS, gronn dentek, g.

noyau dorsal du pneumogastrique, NUCLEUS DORSALIS NERVI VAGI, gronn a-gain an nervenn dispis, g.

noyau dorsal interne de Schwalbe, NUCLEUS VESTIBULARIS MEDIALIS, gronn a-rakkambr kreñn, g.

noyau du corps trapézoïde, NUCLEUS CORPORIS TRAPEZOIDI, gronn ar c'horf tri-
sturiel, g.

noyau du faisceau de Goll, NUCLEUS GRACILIS, gronn moan, g.

noyau du faisceau solitaire, NUCLEUS TRACTUS SOLITARI, gronn ar stirad di-
genvez, g.

noyau du grand hypoglosse, NUCLEUS NERVI HYPOGLOSSI, gronn an nervenn c'hous
deodel, g.

noyau du moteur oculaire externe, NUCLEUS NERVI ABDUCENTIS, gronn an nervenn-
bellaat, g.

noyau du moteur oculaire commun, NUCLEUS NERVI OCULOMOTORII, gronn nervenn-
gefluskaf al lagad, g.

noyau du nerf auditif, NUCLEI NERVI STATO-ACUSTICI, gronnoù an nervenn gempouez
ha kleved, l.(g.)

noyau du pathétique, NUCLEUS NERVI TROCHLEARIS, gronn an nervenn a-velodienn,
g.

noyaux du pont, NUCLEI PONTIS, gronnoù ar pont, l.(g.)

noyau du toit, NUCLEUS FASTIGII, gronn ar c'hanto, g.

noyau du toit des tubercules quadrijumeaux, NUCLEI COLLICULI, gronnoù an
turumelloù, l.(g.)

noyau du tuber, NUCLEI TUBERALES, gronnoù ar bos (luduek), l.(g.)

noyau gélatineux, NUCLEUS PULPOSUS, gronn bouadennek, g.

noyau globuleux, NUCLEUS GLOBOSUS, gronn boulliek, g.

noyau intercalé de Staderini, NUCLEUS INTERCALATUS, gronn etrelakaet, g.

noyau latéral, NUCLEUS LEMNISI LATERALIS, gronn al lietenn gostazel, g.

noyau lenticulaire, NUCLEUS LENTIFORMIS, gronn ferek (pe fereg), g.

noyau masticateur, NUCLEUS MOTORIUS NERVI TRIGEMINI, gronn-kefluskaf an
nervenn drigevell, g.

noyau masticateur accessoire, NUCLEUS TRACTUS MESENCEPHALI NERVI TRIGEMINI,
gronn stirad-krennempenn an nervenn drigevell, g.

noyau mésencéphalique du trijumeau, NUCLEUS TRACTUS MESENCEPHALI NERVI TRI-
GEMINI, gronn stirad-krennempenn an nervenn drigevell, g.

noyau moteur dorsal du pneumogastrique, NUCLEUS DORSALIS NERVI VAGI, gronn
a-gein an nervenn dispis, g.

noyau moteur du facial, NUCLEUS NERVUS FACIALIS, gronn an nervenn-dremm, g.

noyau moteur du trijumeau, NUCLEUS MOTORIUS NERVI TRIGEMINI, gronn-kefluskaf
an nervenn drigevell, g.

noyau moteur ventral du pneumogastrique, NUCLEUS AMBIGUUS, gronn forc'hellek,
g.

noyau olivaire, NUCLEUS OLIVARIS, gronn olivennek, g.

noyau rouge de Stilling, NUCLEUS RUBER, gronn ruz, g.

noyau salivaire inférieur, NUCLEUS SALIVATORIUS INFERIOR, gronn-halaviñ izelañ,
g.

noyau salivaire supérieur, NUCLEUS SALIVATORIUS SUPERIOR, gronn-halaviñ uhelañ,
g.

noyau sensitif du trijumeau, NUCLEUS SENSORIUS NERVI TRIGEMINI, gronn-santout
an nervenn drigevell, g.

noyau vago-spinal, NUCLEUS DORSALIS NERVI VAGI, gronn a-gein an nervenn dispis,
g.

noyau ventral du vague, NUCLEUS AMBIGUUS, gronn forc'hellek, g.

noyau vestibulaire, NUCLEUS VESTIBULARIS, gronn ar rakkembr, g.

nucleus pulposus, NUCLEUS PULPOSUS, gronn bouadennek, g.

nuque, NUCHA, askil, g.

0

obex, OBEX, sparl, g.

occipital, OS OCCIPITALE, askorn-kilpenn, g.l.: askorn

occiput, OCCIPUT, kilpenn, g.

œil, OCULUS, lagad, g.d.: daoulagad

œsophage, OESOPHAGUS, treizher, g.

olécrane, OLECRANON, kern-llin, gg.

olive accessoire externe, NUCLEUS OLIVARIS ACCESSORIUS DORSALIS, adgronn olivennek a-gein, g.

olive accessoire interne, NUCLEUS OLIVARIS ACCESSORIUS MEDIALIS, adgronn olivennek kreizel, g.

olive bulbair, OLIVA, olivenn, gg.

olive cérébelleuse, NUCLEUS DENTATUS, gronn dentek, g.

ombilic, UMBILICUS, begel, g.

ombilic de la membrane du tympan, UMBI MEMBRANAE TYMPANI, soc'h lienenn an taboulin, g.

omoplate, SCAPULA, planken-skoaz, g.

ongle, UNGUIS, ivin, g.

ora serrata, ORA SERRATA, bevenn heskennek, gg.

orbiculus ciliaris, ORBICULUS CILIARIS, kelc'henn ar saeoù, gg.

orbite, ORBITA, pod (al lagad), g.

oreille, AURIS, skouarn, gg.d.: divskouarn

oreille externe, AURIS EXTERNA, skouarn diavaez, gg.

oreille interne, AURIS INTERNA, skouarn diabarzh, gg.

oreille moyenne, AURIS MEDIA, skouarn grenn, gg.

oreillette droite, ATRIUM DEXTRUM, kentez dehcù, g.

oreillette gauche, ATRIUM SINISTRUM, kentez kleiz, g.

organe de Giraldès, PARADIDYMIS, lezkell, gg.

organe de Jacobson, ORGANUM VOMERONASALE, organ soc'h-heg-fri, g.

organe de l'ouïe, ORGANUM STATO-ACUSTICUM, organ ar c'hleved hag ar c'hempoeuz, g.

organe de Rosenmüller, EPOPHORON, arvierez, gg.

organe de Zuckerkandl, CORPORA PARA-AORTICA, korfoù lez-aortenn, l.(g.)

organe des sens, ORGANA SENSORUM, organoù ar skiantoù, l.(g.)

organes génitaux féminins, ORGANA GENITALIA FEMININA, organoù gwragel ar genel, l.(g.)

organes génitaux masculins, ORGANA GENITALIA MASCULINA, organoù gourel ar genel, l.(g.)

organe spiral de Corti, ORGANUM SPIRALE, organ bifsek, g.

orifices amoullaires des canaux semi-circulaires osseux, AMPULLAE OSSEAE (CANALES SEMICIRCULARES OSSEI), gloestroù askornek (ar c'hanolioù hantergelc'hiek askornek), l.(g.)

orifice aortique du coeur, OSTIUM AORTAE, gwask an aortenn, g.

orifice aortique du diaphragme, HIATUS AORTICUS, gram an aortenn, g.

orifice auriculo-ventriculaire, OSTIUM ATRIOVENTRICULARE, gwask kentez-kofig, g.

orifice buccal, RIMA ORIS, faout ar genou, g.

orifice de l'artère pulmonaire, OSTIUM TRUNCI PULMONALIS, gwask ar c'hef a-skevant, gg.

orifice de la veine cave inférieure, FORAMEN VENAE CAVAE, toull ar wazhienn gav, g.

orifice du canal de Sténon, PAPILLA PAROTIDEA, bagenn a-gilvoc'h, gg.

orifice du canal dentaire, FORAMEN MANDIBULAE, toull ar c'haved, g.

orifice du canal inguinal, ANULUS INGUINALIS, gwalenn ar varlenn, gg.

orifice du conduit auditif externe, PORUS ACUSTICUS EXTERNUS, silboent diavaez ar c'hleved, g.

orifice du conduit auditif interne, PORUS ACUSTICUS INTERNUS, silboent diabarzh ar c'hleved, g.

orifice du sinus maxillaire, HIATUS MAXILLARIS, grem ar garvan, g.

orifice du sinus sphénoïdal, APERTURA SINUS SPHENOIDALIS, digor god ar genneg, g.

orifice externe du col de l'utérus, OSTIUM UTERI, gwask ar grozh, g.

orifice glottique, RIMA GLOTTIDIS, faout an tarzh, g.

orifice iléocaecal, OSTIUM ILEOCAECALE, gwask klunegenn-sac'henn, g.

orifice iléo-colique, OSTIUM ILEOCAECALE, gwask klunegenn-sac'henn, g.

orifice inférieur du thorax, APERTURA THORACIS INFERIOR, digor izelañ ar brus, g.

orifice inguinal profond, ANULUS INGUINALIS PROFUNDUS, gwalenn don ar varlenn, gg.

orifice mitral, OSTIUM ATRIOVENTRICULARE SINISTRUM, gwask kentez-kofig kleiz, g.

orifice oesophagien du diaphragme, HIATUS OESOPHAGEUS, grem an treizher, g.
orifice palpébral, RIMA PALPEBRARUM, faout ar malvennoù, g.
orifice pharyngien de la trompe d'Eustache, OSTIUM PHARYNGEUM TUBAE AUDITIVAE, gwask a-c'hargadenn ar gorzenn glevedel, g.
orifice pylorique, OSTIUM PYLORICUM, gwask ar porzhier, g.
orifice superficiel du canal inguinal, ANULUS INGUINALIS SUPERFICIALIS, gwelenn vas ar varlenn, gg.
orifice supérieur du thorax, APERTURA THORACIS SUPERIOR, digor uhelañ ar brusk, g.
orifice tricuspide, OSTIUM ATRIOVENTRICULARE DEXTRUM, gwask kentez-kofig, dehou, g.
orifice tubaire, OSTIUM PHARYNGEUM TUBAE, gwask a-c'harloc'henn ar gorzenn, g.
orifice urétéral, OSTIUM URETERIS, gwask ar san-droazh, g.
orifice urétral, OSTIUM URETHRAE INTERNUM, gwask diabarzh ar c'han-troazh, g.
orifice vaginal, OSTIUM VAGINAE, gwask ar gouhin, g.
orifice vulvaire, RIMA PUDENDI, faout ar c'hourz, g.
orteil, DIGITUS PEDIS, biz-troad, g.l.bizied-
os central du carpe, OS CENTRALE, askorn-kreiz, g.l.: eskern-
os compact, SUBSTANTIA COMPACTA, steuenn stank, gg.
os court, OS BREVE, askorn berr, g.l.: eskern
os coxal, OS COXAE, askorn al lez, g.l.: eskern
os crochu, HAMATUM, bac'hag, g.
os de la face, OSSA FACIEI, eskezn an dzemm, l.u.: askorn, g.
os du crâne, OSSA CRANII, eskezn ar glopenn, l.u.: askorn, g.
os épactal, OS INTERPARIETALE, askorn etrekiteinek, g.l.: eskern
os hyoïde, OS HYOIDEUM, askorn uheñval, g.l.: eskern
os iliaque, OS COXAE, askorn al lez, g.l.: eskern
os incisif, OS INCISIVUM, askorn-zakdent, g.l.: eskern-
os innominé, OS COXAE, askorn al lez, g.l.: eskern
os intermaxillaire, OS INCISIVUM, askorn-zakdent, g.l.: eskern-

orifice

os interpariétal, OS INTERPARIETALE, askorn etrekiteinek, g.l.: eskern
os lacrymal, OS LACRIMALE, askorn an daeroù, g.l.: eskern
os long, OS LONGUM, askorn hir, g.l.: eskern
os malaire, OS ZYGOMATICUM, askorn-boc'h, g.l.: eskern-
os planum, LAMINA ORBITALIS (OS ETHMOIDALE), leonenn a-bod ar sileg, gg.
os propre du nez, OS NASALE, askorn ar fri, g.l.: eskern
os spongieux, SUBSTANTIA SPONGIOSA, stauenn spouesk, gg.
os triqone, OS TRIGONUM, askorn tric'hogn, g.l.: eskern
os tympanal, PARS TYMPANICA (OS TEMPORALE), lodenn a-daboulin an askorn-ividig gg. (pe taboulineg, g.)
os wormiens, OSSA SUTURARUM, eskezn mellezoù, l.u.: askorn, g.
osselets de l'ouïe, OSSICULA AUDITUS, askernigoù ar c'haved, l.u.: askornig, g.
ostium introitus, CANALICULUS MASTOIDEUS, kanolig ar vrennigenn, gg.
ostium uterinum, OSTIUM UTERINUM TUBAE, gwask a-grozh ar gorzenn, g.
ouraque, PLICA UMBILICALIS MEDIANA, pleg a-vegel kroizer, g.
ovaire, OVARIUM, vierez, gg.

P

palais dur, PALATUM DURUM, staon galet, gg.
palais mou, PALATUM MOLLE, staon vlot, gg.
palatin, OS PALATINUM, askorn-staon, g.l.: eskern
pallium, CORTEX CEREBRI, pluskenn an empen, gg.
pancréas, PANCREAS, ilgreiz, g.
papilles caliciformes, PAPILLAE VALLATAE, begennoù kaelet, l.(gg.)
papille du nerf optique, PAPILLA NERVI OPTICI, begenn an nervenn-walet, gg.

papille

papilles du rein, PAPILLAE RENALES, begennoù al lonezh, 1.(gg.)
papilles filiformes, PAPILLAE FILIFORMES, begennoù neudhefvel, 1.(gg.)
papilles foliées, PAPILLAE FOLIATAE, begennoù feilhennek, 1.(gg.)
papilles fongiformes, PAPILLAE FUNGIFORMES, begennoù penndogek, 1.(gg.)
papille lacrymale, PAPILLA LACRIMALIS, begenn an daeroù, gg.
papilles linguales, PAPILLAE LINGUALES, begennoù an teod, 1.(gg.)
paquet adipeux sous-rotulien, CORPUS ADIPOSUM INFRAPATELLARE, korf behinek is-padellek, g.
paradidyme, PARADIDYMIS, lezkell, gg.
paraœanqion aortique, CORPORA PARA-AORTICA, korfoù lez-aortenn, 1.(gg.)
paramètre, PARAMETRIUM, lezkrozhen, gg.
parathyroïde, GLANDULA PARATHYROIDEA, gwagrenn-arskoed, gg.
pariétal, OS PARIETALE, askoarn-kitern, g.l.: eskarn-
paroœphore, PAROOPHORON, lezviarez, gg.
parotide, GLANDULA PAROTIS, gwagrenn-gilvoc'h, gg.
parotide accessoire, GLANDULA PAROTIS ACCESSORIA, adwagrenn-gilvoc'h, gg.
partie latérale du condyle externe du fémur, EPICONDYLUS LATERALIS (FEMUR), arskodenn gostezel (an askoarn-morzhed), gg.
partie latérale du condyle interne du fémur, EPICONDYLUS MEDIALIS (FEMUR), arskodenn greizel (an askoarn-morzhed), gg.
paume de la main, PALMA MANU, palv an dozn, g.
paupière, PALPEBRA, malven, gg.
pavillon de la trompe d'Eustache, OSTIUM PHARYNGEUM TUBAE AUDITIVAE, gwask a-c'harloc'henn ar gozenn glevedel, g.
pavillon de la trompe utérine, INFUNDIBULUM TUBAE UTERINAE, founilh korzenn ar grozh, g.
pavillon de l'oreille, AURICULA, plæg ar skouarn, g.
peau, CUTIS, kroc'hen, g.
pédicule pulmonaire, RADIX PULMONIS, gwrizienn ar skevent, gg.
pédicule vertébral, PEDICULUS ARCUS VERTEBRALIS, troadig gwareg ar vellenn, g.

pédoncule cérébelleux inférieur, PEDUNCULUS CEREBELLARIS INFERIOR, troad izelañ an ilpenn, g.
pédoncule cérébelleux moyen, PEDUNCULUS CEREBELLARIS MEDIUS, troad krenn an ilpenn, g.
pédoncule cérébelleux supérieur, PEDUNCULUS CEREBELLARIS SUPERIOR, troad uhelañ an ilpenn, g.
pédoncules cérébraux, PEDUNCULI CEREBRI, troadoù an empenn, 1.(g.)
pédoncule du flocculus, PEDUNCULUS FLOCCULI, troad ar valzenn, g.
pédoncules du thalamus, FASCICULI THALAMOCORTICALES, hezdennoù dehc'hvel-pluskenn, 1.(gg.)
pédoncule olfactif, TRACTUS OLFACTORIUS, stired ar c'hwesa, g.
pelvis, PELVIS, lestr, g.
pénil, MONS PUBIS, menez ar c'haezour, g.
péricarde, PERICARDIUM, amgalonenn, gg.
péricrâne, PERICRANIUM, amglopenn, gg.
périmyphæ, PERILYMPHA, amzourenn, gg.(pe perilimf, g.)
périmysium, PERIMYSIUM, amgac'herenn, gg.
périnée, PERINEUM, garbedenn, gg.
périodontium, PERIODONTIUM, amzantenn, gg.
périoste, PERIOSTEUM, amaskozenn, gg.
périoste de l'alvéole dentaire, PERIODONTIUM, amzantenn, gg.
périoste orbitaire, PERIORBITA, ampodenn, gg.
péritendon, MESOTENDINEUM, rouedenn ar stirenn, gg.
péritoine, PERITONEUM, ampelenn, gg.
péritoine pariétal, PERITONEUM PARIETALE, ampelenn a-speur, gg.
péritoine viscéral, PERITONEUM VISCERALE, ampelenn a-flugez, gg.
péroné, FIBULA, spilhenn, gg.
pétiole de l'épiglotte, PETIOLUS EPIGLOTTIDIS, lost an ankous, g.
petite aile du sphénoïde, ALA MINOR, askell vihan, gg.
petite apophyse du calcaneum, SUSTENTACULUM TALARE, skor ar fer, g.

petit bassin, PELVIS MINOR, lestr bihan, g.

petits calices du rein, CALYCES RENALES MINORES, kaliroù bihan al lonezh, l. (g.)

petite caroncule, PAPILLA DUODENI MINOR, begenn vihan an daouzagenn, gg.

petite cavité sigmoïde du cubitus, INCISURA RADIALIS (ULNA), ask a-werzhid an helmo, g.

petit cercle artériel de l'iris, CIRCULUS ARTERIOSUS IRIDIS MINOR, kalc'h talmereñoù bihan ar genevadenn, g.

petite corne de l'os hyoïde, CORNU MINUS, korn bihan, g.l.: kerniel

petite corne du coecyx, CORNU COCCYGEUM, korn ar belost, g.l.: kerniel

petite courbure de l'estomac, CURCATURA VENTRICULI MINOR, krommadur bihan ar stomok, g.

petit doigt, DIGITIS MINIMUS, biz bihan, g.

petite échancrure sciatique, INCISURA ISCHIADICA MINOR, ask a-gaez bihan, g.

petit épiploon, OMENTUM MINUS, darter bihan, g.

petite lèvres, LABIUM MINUS PUDENDI, muzell vihan ar c'hourz, gg.

petit ligament sacro-sciatique, LIGAMENTUM SACROSPINALE, stagell groazell-spermen, gg.

petit muscle de l'hélix, MUSCULUS HELICIS MINOR, kigenn vihan ar gourem, gg.

petit nerf pétreux superficiel, NERVUS PETROSUS MINOR, nervenn a-garregenn bihan, gg.

petit pancréas de Winslow, PROCESSUS UNCINATUS, baleg krogek, g.

petite scissure du poumon droit, FISSURA HORIZONTALIS (PULMO DEXTER), skarr a-c'hourvez ar skevent dehou, g.

petit trochanter, TROCHANTER MINOR, trovaleg bihan, g.

petites veines cardiaques, VENAE CORDIS ANTERIORES, gwazhienoù arak ar galon, l.(gg.)

petite veine coronaire, VENA CORDIS PARVA, gwazhienn vihan ar galon, gg.

petite veine mésentérique, VENA MESENTERICA INFERIOR, gwazhienn izelañ ar rouedenn, gg.

petites veines sus-hépatiques, VENAE HEPATICAE, gwazhienoù an avu, l.(gg.)

phalange (première), PHALANX PROXIMALIS, oefs nesañ, g.

phalangette, PHALANX DISTALIS, oefs pellañ, g.

phalangine, PHALANX MEDIA, oefs kreñn, g.

pharynx, PHARYNX, gargadenn, gg.

pied, PES, troad, g.d.: treid

pied de la protubérance annulaire, PARS BASILARIS PONTIS, lodenn a-ziazpenn ar pont, gg.

pied de la troisième frontale, PARS OPERCULARIS (GYRUS FRONTALIS INFERIOR), lodenn a-c'houlc'her (an droenn-dal izelañ, gg.

pied du mésencéphale, CRUS CEREBRI, gar an empenn, gg.

pie-mère crânienne, PIA-MATER ENCEPHALI, pilhonenn danav an empenn, gg.

pie-mère rachidienne, PIA-MATER SPINALIS, pilhonenn danav a-livenn, gg.

pilier antérieur du trigone, COLUMNA FORNICIS, paul ar gromenn, g.

pilier antérieur du voile du palais, ARCUS PALATOGLOSSUS, gwareg staon-teod, gg.

pilliers de l'anneau inguinal, CRUS MEDIALE ET LATERALE (ANULUS INGUINALIS), gar greizel ha kostezel gwalenn ar varlenn, gg.

pilliers du cœur, MUSCULI PAPPILLARES, kigennoù begennek l.(gg.)

pilliers du diaphragme, CRUS DIAPHRAGMATICIS, gar ar gelc'hspereñ, gg.

pilier postérieur du canal inguinal, LIGAMENTUM REFLEXUM, stagell asplegek, gg.

pilier postérieur du trigone, CRUS FORNICIS, gar ar gromenn, gg.

pilier postérieur du voile du palais, ARCUS PALATOPHARYNGEUS, gwareg staon-gargadenn, gg.

pisiforme, PISIFORME, pizenneg, g.

placenta, PLACENTA, torzhienn, gg.

plancher de la bouche, TRIGONUM SUBMANDIBULARE, tric'hogn endan-c'haved, g.

plancher de la caisse du tympan, PARIETES JUGULARIS, speur a-gerc'henn, gg.

plancher de l'orbite, PARIETES INFERIOR (ORBITA), speur-draoñ ar pod(-lagad), gg.

plancher du quatrième ventricule, FOSSA RHOMBOIDEA, poull karavak, g.

planta du pied, PLANTA PEDIS, sol an troad, g.
plaque cricoïdienne, LAMINA (CARTILAGO CRICOIDEA), laonenn (al lagadenn-vigorn), gg.
platine de l'étrier, BASIS STAPEDIS, diaz ar stlaug, g.
plèvre, PLEURA, krezenn, gg.1.: krezoù
plèvre costale, PLEURA COSTALIS, krezenn a-gostoù, gg.
plèvre diaphragmatique, PLEURA DIAPHRAGMATICA, krezenn a-gelc'hspeuzenn, gg.
plèvre médiastinale, PLEURA MEDIASTINALIS, krezenn a-boullkreiz, gg.
plèvre pariétale, PLEURA PARIETALIS, krezenn a-spaer, gg.
plèvre viscérale, PLEURA PULMONALIS, krezenn a-skevent, gg.
plexus brachial, PLEXUS BRACHIALIS, plezhad ar vrec'h, gg.
plexus cardiaque, PLEXUS CARDIACUS, plezhad ar galon, gg.
plexus carotidien veineux, PLEXUS VENOSUS CAROTICUS INTERNUS, rouedad karotidel diabarzh, gg.
plexus caverneux, PLEXUS CAROTICUS INTERNUS, plezhad karotidel diabarzh, gg.
plexus cervical, PLEXUS CERVICALIS, plezhad ar gouzoug, gg.
plexus choroïde, PLEXUS CHOROIDEUS, rouedad tolgennak, gg.
plexus coélique, PLEXUS COELIACUS, plezhad ar poullkreuz, gg.
plexus coronaire stomacique, PLEXUS GASTRICI, plezhadoù ar stomok, 1.(gg.)
plexus de Santorini, PLEXUS VENOSUS PROSTATICUS, rouedad ar raksavenn, gg.
plexus déférentiel, PLEXUS DEFERENTIALIS, plezhad ar san-sper, gg.
plexus dentaire, PLEXUS DENTALIS SUPERIOR, plezhad uhelañ an dent, gg.
plexus dentaire inférieur, PLEXUS DENTALIS INFERIOR, plezhad izelañ an dent, gg.
plexus hémorroïdal, PLEXUS VENOSUS RECTALIS, rouedad ar youlc'h, gg.
plexus hémorroïdal moyen, PLEXUS RECTALIS MEDII, plezhad krenn ar youlc'h, gg.
plexus hémorroïdal supérieur, PLEXUS RECTALIS SUPERIOR, plezhad uhelañ ar youlc'h, gg.
plexus hépatique, PLEXUS HEPATICUS, plezhad an avu, gg.

plexus hypogastrique inférieur, PLEXUS HYPOGASTRICUS INFERIOR (PLEXUS PELVINUS), plezhad gougreuzel izelañ (pe plezhad a-lestr), gg.
plexus hypogastrique supérieur, PLEXUS HYPOGASTRICUS SUPERIOR (NERVUS PRESACRALIS), plezhad gougreuzel uhelañ (pe nervenn rak-kroazell), gg.
plexus intermésentérique, PLEXUS INTERMESENTERICUS, plezhad etre-rouedenn, gg.
plexus lombaire, PLEXUS LUMBALIS, plezhad a-zargreiz, gg.
plexus mésentérique inférieur, PLEXUS MESENTERICUS INFERIOR, plezhad izelañ ar rouedenn, gg.
plexus mésentérique supérieur, PLEXUS MESENTERICUS SUPERIOR, plezhad uhelañ ar rouedenn, gg.
plexus nerveux prostatique, PLEXUS PROSTATICUS, plezhad ar raksavenn, gg.
plexus nerveux sympathique, PLEXUS AUTONOMICI, plezhadoù emrenak, 1.(gg.)
plexus nerveux utérin, PLEXUS UTEROVAGINALIS, plezhad krozh-gouhin, gg.
plexus oesophagien, PLEXUS OESOPHAGEUS, plezhad an treizher, gg.
plexus ovarien, PLEXUS OVARICUS, plezhad ar vierez, gg.
plexus pampiniforme, PLEXUS PAMPINIFORMIS, rouedad winiek, gg.
plexus parotidien, PLEXUS PAROTIDEUS, plezhad a-gilvoc'h, gg.
plexus péri-urétral, PLEXUS VENOSUS PROSTATICUS, rouedad ar raksavenn, gg.
plexus pharyngien, PLEXUS PHARYNGEUS, plezhad ar c'hargadenn, gg.
plexus prostatique, PLEXUS PROSTATICUS, plezhad ar raksavenn, gg.
plexus ptérygoïdien, PLEXUS PTERYGOIDEUS, plezhad an elvenneg, gg.
plexus pulmonaire, PLEXUS PULMONALIS, plezhad ar skevent, gg.
plexus rénal, PLEXUS RENALIS, plezhad al lonezh, gg.
plexus sacré, PLEXUS SACRALIS, plezhad a-groazell, gg.
plexus sacro-coccygien, PLEXUS COCCYGEUS, plezhad a-velost, gg.
plexus solaire, PLEXUS COELIACUS, plezhad ar poullkreuz (pe kaliskal), gg.
plexus spermatique, PLEXUS TESTICULARIS, plezhad ar glidenn, gg.
plexus splénique, PLEXUS LIENALIS, plezhad ar falc'h, gg.
plexus surrénal, PLEXUS SUPRARENALIS, plezhad us-lonezh, gg.
plexus tympanique, PLEXUS TYMPANICUS, plezhad a-daboulin, gg.

plexus urétéral, PLEXUS URETERICUS, plezhad ar san-droazh, gg.

plexus utéro-vaginal, PLEXUS UTEROVAGINALIS, plezhad krozh-gouhin, gg.

plexus vaginal, PLEXUS UTEROVAGINALIS, plezhad krozh-gouhin, gg.

plexus veineux extrarachiens, PLEXUS VENOSI VERTEBRALES EXTERNI, rouedadoù diavaez ar mellkein, l.(gg.)

plexus veineux intrarachiens, PLEXUS VENOSI VERTEBRALES INTERNI, rouedadoù diabarzh ar mellkein, l.(gg.)

plexus veineux pharyngien, PLEXUS PHARYNGEUS, rouedad ar c'hargadenn, gg.

plexus veineux prostatique, PLEXUS VENOSUS PROSTATICUS, rouedad ar raksavenn, gg.

plexus veineux utérin, PLEXUS VENOSUS UTERINUS, rouedad ar grozh, gg.

plexus veineux vaginal, PLEXUS VENOSUS VAGINALIS, rouedad ar gouhin, gg.

plexus veineux vésical, PLEXUS VENOSUS VESICALIS, rouedad ar c'hwezigell, gg.

plexus vertébral, PLEXUS VERTEBRALIS, plezhad a-vellkein, gg.

plexus vésical, PLEXUS VESICALES, plezhadoù ar c'hwezigell, l.(gg.)

plexus vésiculo-déférentiel, PLEXUS DEFERENTIALIS, plezhad ar san-sper, gg.

pli axillaire antérieur, PLICA AXILLARIS ANTERIOR, pleg arack ar gazel, g.

pli axillaire postérieur, PLICA AXILLARIS POSTERIOR, pleg adreAv ar gazel, g.

pli courbe, GYRUS ANGULARIS, troenn gognek, gg.

pli du releveur, TORUS LEVATORIUS, gêr an uhelaer, g.

pli falciforme, LIMEN INSULAE, treuzoù an enezenn, l.

pli fessier, SULCUS GLUTEUS, ant ar peñs, g.

pli palmé du col, PLICAE PALMATAE, plegoù palvek, l.(g.)

pli salpingo-palatin, PLICA SALPINGOPALATINA, pleg korzenn-staon, g.

pli salpingo-pharyngien, PLICA SALPINGOPHARYNGEA, pleg korzenn-gargadenn, g.

pli supra-marginal, GYRUS SUPRAMARGINALIS, troenn us-ribl, gg.

pli triangulaire, PLICA TRIANGULARIS, pleg tric'hognek, g.

pli vésical transverse, PLICA VESICALIS TRANSVERSA, pleg-treuz ar c'hwezigell, g.

poche de Prussak, RECESSUS MEMBRANAE TYMPANI SUPERIOR, aspleg uhelañ lienenn an taboulin, g.

poignée du sternum, MANUBRIUM STERNI, dornell ar glerenn, gg.

poile, PILI, blev, s.u.: -enn

point lacrymal, PUNCTUM LACRIMALE, poent an daeroù, g.

pointe de la langue, APEX LINGUAE, beg an teod, g. (pe kern, gg.)

pointe de la rotule, APEX PATELLAE, kern ar padallieg, gg.

pointe du cœur, APEX CORDIS, kern ar galon, gg.

pointe du nez, APEX NASI, kern ar fri, gg.

pôle de l'oeil, POLUS (BULBI), blein (ar voull-lagad), g.

pôle frontal, POLUS FRONTALIS, blein-tal, g.

pôle occipital, POLUS OCCIPITALIS, blein-kilpenn, g.

pôle temporel, POLUS TEMPORALIS, blein-ividiq, g.

pomme d'Adam, PROMINENTIA LARYNGEA, balir ar c'harloc'henn, g.

pont de Varole, PONS, pont, g.

portion descendante de l'estomac, CORPUS VENTRICULI, korf ar stomok, g.

portion orbitaire de la glande lacrymale, PARS ORBITALIS (GLANDULA LACRIMALIS), lodenn a-bod (ar wagrenn-daeroù), gg.

portion palpébrale de la glande lacrymale, PARS PALPEBRALIS, (GLANDULA LACRIMALIS), lodenn a-valvenn (ar wagrenn-daeroù), gg.

portion horizontale de l'estomac, PARS PYLORICA, lodenn a-borz hier, gg.

pouce, POLLEX, meud, g.

poulie astraquienne, TROCHLEA TALI, poleenn an askorn-fer, gg.

poulie de réflexion du grand oblique, TROCHLEA, poleenn, gg.

poumon, PULMO, skevent, g.

pourtour de la tête du cubitus, CIRCUMFERENTIA ARTICULARIS (ULNA) trogelc'h-kenvellañ (an helmo), g.

pourtour de la tête du radius, CIRCUMFERENTIA ARTICULARIS (RADIUS) trogelc'h-kenvellañ (ar werzhid), g.

prémaxillaire, OS INCISIVUM, askorn-zakdent, g.l.: eskern-

première circonvolution frontale, GYRUS FRONTALIS SUPERIOR, troenn-dal uhelañ, gg.

première circonvolution pariétale, LOBULUS PARIETALIS SUPERIOR, flipezenn-gitern uhelañ, gg.

première circonvolution temporale, GYRUS TEMPORALIS SUPERIOR, troenn-ividiq uhelañ, gg.

premier cunéiforme, OS CUNEIFORME MEDIALE, askorn gannheñvel kreizal, g.l.: eskern

première phalange, PHALANX PROXIMALIS, oefs nesañ, g.

première portion du duodénum, PARS SUPERIOR (DUODENUM), lodenn-grec'h (an daouzegenn), gg.

premier sillon temporal, SULCUS TEMPORALIS SUPERIOR, ant-ividiq uhelañ, g.

prémolaires, DENTES PREMOLARES, dent rak-maler, l.u.: dent, g.

prépuce, PREPUTIUM, beskenn, gg.

pressoir d'Hérophile, CONFLUENS SINUUM, kember ar godoù, g.

présternum, MANUBRIUM STERNI, dornell ar glerenn, gg.

processus ciliaires, PROCESSUS CILIARES, askouezhioù ar saeoù, l.(g.)

processus alaires, ALA CRISTAE GALLI, askell ar glipenn, gg.

processus caudé, PROCESSUS CAUDATUS, askouezh lostek, g.

prolongement falciforme du grand ligament sacro-sciatique, PROCESSUS FALCIFORMIS, askouezh falc'hak, g.

prolongement interne de la parotide, PARS PROFUNDA (GLANDULA PAROTIS), lodenn don ar wagrenn-gilvoc'h, gg.

promontoire de la caisse du tympan, PROMONTORIUM (CAVUM TYMPANI) penntir (kavenn an taboulin), g.

promontoire du sacrum, PROMONTORIUM (OS SACRUM), penntir an askorn-kroazell, g.

proscéphale, PROSCENEPHALON, ragempenn, g.

prostate, PROSTATA, zaksavenn, gg.

protubérance annulaire, PONS, pont, g.

protubérance occipitale externe, PROTUBERANTIA OCCIPITALIS EXTERNA, torgenn-gilpenn diavaez, gg.

protubérance occipitale interne, PROTUBERANTIA OCCIPITALIS INTERNA (EMINENTIA CRUCIFORMIS), torgenn-gilpenn diabarzh, (tosann groaziek), gg.

première circonvolution

pubis, OS PUBIS, askorn-kaezour, g.l.: eskezn-

pulpe dentaire, PULPA DENTIS, bouedenn an dant, gg.

pulvinar, PULVINAR, plueg, gg.

pupille, PUBILLA, mab al lagad, g.l.: maboù

putamen, PUTAMEN, klosenn, gg.

pylore, PYLORUS, porzhier, g.

pyramidal, TRIQUETRUM, trizueg, g.

pyramide antérieure, PYRAMIS, pikeznenn (an hirvel), gg.

pyramide de Ferrein, PARS RADIATA (LOBULI CORTICALES), lodenn saezhennus (flipezennoù ar bluskenn), gg.

pyramide de l'os iliaque, TUBEROSITAS ILIACA, torosenn ar glun, gg.

pyramide de la caisse du tympan, EMINENTIA PYRAMIDALIS, tosenn bikerennnek, gg.

pyramide de Lalouette, LOBUS PYRAMIDALIS, tolbezenn bikerennnek, gg.

pyramides de Malpighi, PYRAMIDES RENALES, pikezennoù al lonszh, l.(gg.)

pyramide du cervelet, PYRAMIS (VERMIS), pikeznenn ar preñv, gg.

pyramide du vestibule, PYRAMIS VESTIBULI, pikeznenn ar rekkambr, gg.

Q

quatrième circonvolution temporale, GYRUS OCCIPITOTEMPORALIS MEDIALIS, troenn gilpenn-ividiq kreizal, gg.

quatrième portion du duodénum, PARS ASCENDENS DUODENI, lodenn-sevel an daouzegenn, gg.

quatrième ventricule, VENTRICULUS QUARTUS, pevare kambr, gg.

queue de cheval, CAUDA EQUINA, lost-marc'h, g.

queue de l'épididyme, CAUDA EPIDIDYMIS, lost an argell, g.

queue de l'hélice, CAUDA HELICIS, lost ar gourem, g.

queue

queue du noyau caudé, CAUDA NUCLEI CAUDATI, lost ar gronn lostek, g.
queue du pancréas, CAUDA PANCREATIS, lost an ilgreiz, g.
queue du tubercule caudé, PROCESSUS CAUDATUS, askouezh lostek, g.

R

racine antérieure des nerfs rachidiens, RADIX VENTRALIS (NERVI SPINALES), gwrizienn a-dor (an nervedoù a-livenn), gg.
racine bulbair du spinal, RADICES CRANIALES (NERVUS ACCESSORIUS), gwriziennoù a-glopenn (an adnerved), 1.(gg.)
racine cochléaire du nerf auditif, RADIX INFERIOR (NERVUS STATO-ACUSTICUS), gwrizienn izelañ (an nervedenn gempouez-kleved), gg.
racine courte (motrice) du ganglion ophtalmique, RADIX OCULOMOTORIA (GANGLION CILIARE), gwrizienn gefluskañ-legad) kangrenn ar saeoù, gg.
racine de l'hélix, CRUS HELICIS, gar ar gourem, gg.
racine de la dent, RADIX DENTIS, gwrizienn an dent, gg.
racine de la verge, RADIX PENIS, gwrizienn ar c'halc'h, gg.
racine des corps caverneux, RADIX PENIS, gwrizienn ar c'halc'h, gg.
racine descendante du trijumeau, TRACTUS SPINALIS NERVI TRIGEMINI, stired a-livenn an nervedenn drigevell, g.
racine du mésentère, RADIX MESENTERII, gwrizienn ar rouedenn, gg.
racine du nez, RADIX NASI, gwrizienn ar fri, gg.
racine externe du nerf médian, RADIX LATERALIS (NERVUS MEDIANUS), gwrizienn gostezel (an nervedenn greizer), gg.
racine interne du nerf médian, RADIX MEDIALIS (NERVUS MEDIANUS), gwrizienn greizel (an nervedenn greizer), gg.
racine longue (sensitive) du ganglion ophtalmique, RAMUS COMMUNICANS NERVI NASOCILIARIS CUM GANGLIONE CILIARI, barr-treuskiz an nervedenn fri-saeoù da gangrenn ar saeoù, g.

racine médullaire du spinal, RADICES SPINALES (NERVUS ACCESSORIUS), gwriziennoù a-livenn (an adnerved), 1.(gg.)
racine motrice du nerf facial, NERVUS FACIALIS, nervedenn an dremm, gg.
racine motrice du trijumeau, PORTIO MINOR (NERVUS TRIGEMINUS), rann vihan (an nervedenn drigevell), gg.
racine olfactive, STRIA OLFACTORIA, rizenn ar c'hwesa, gg.
racine postérieure des nerfs rachidiens, RADIX DORSALIS (NERVI SPINALES), gwrizienn a-gein (an nervedoù a-livenn), gg.
racine sensitive du facial, NERVUS INTERMEDIUS, nervedenn etre, gg.
racine sensitive du trijumeau, PORTIO MAJOR (NERVUS TRIGEMINUS), rann vras (an nervedenn dredezennet), gg.
racine sympathique du ganglion ophtalmique, RAMUS SYMPATHICUS AD GANGLION CILIARE, barr simpatek da gangrenn ar saeoù, g.
radiations acoustiques, RADIATIO ACUSTICA, saezhennadur a-gleved, g.
radiation du corps calleux, RADIATIO CORPORIS CALLOSI, saezhennadur ar c'horf kernek, g.
radiations optiques de Gratiolet, RADIATIO OPTICA, saezhennadur a-weled, g.
radius, RADIUS, gwarzhid, gg.
rainure du digastrique, INCISURA MASTOIDEA, ask ar vrennigenn, g.
rameau acétabulaire, RAMUS ACETABULARIS, barr d'ar bodenn, g.
rameau anastomotique du glosso-pharyngien (anse de Haller), RAMUS COMMUNICANS CUM NERVO GLOSSO-PHARYNGEO, barr-treuskiz d'an nervedenn deod-gargadenn, g.
rameau ano-coccygien, NERVUS ANOCOCCYGEI, nervedenn fraez-belost, gg.
rameaux bronchiques du pneumogastrique, RAMI BRONCHIALES, barroù d'ar bronkez (eus an nervedenn dispis), 1.(g.)
rameaux buccaux du nerf temporo-facial, RAMI BUCCALES, barroù d'ar gen (eus an nervedenn-dremm), 1.(g.)
rameaux carotidiens du ganglion cervical supérieur, NERVI CAROTICI EXTERNI, nervedennoù karotidel diavaez, 1.(gg.)
rameau carotidien du glosso-pharyngien, RAMUS SINUS CAROTICI, barr d'ar god karotidel, g.
rameaux communicants, RAMI COMMUNICANTES, barroù-treuskiz, 1.(g.)

- rameau cutané externe du radial, NERVUS CUTANEUS ANTIBRACHII POSTERIOR, nervenn-groc'hen adreñv an azvrec'h, gg.
- rameau cutané fessier du petit sciatique, NERVI CLUNIIUM INFERIORES, nervennoù-traoñ an tersoù, 1.(gg.)
- rameau cutané interne du radial, NERVUS CUTANEUS BRACHII POSTERIOR, nervenn-groc'hen adreñv ar vrec'h, gg.
- rameau cutané tibial du nerf saphène interne, RAMI CUTANEI CRURI MEDIALES, barroù-kroc'hen kreizel ar c'her, 1.(g.)
- rameau de l'artère cubitale, RAMUS CUTANEUS PALMARIS (NERVUS ULNARIS), barr-kroc'hen ar palv (eus nervenn an helmo), g.
- rameaux dentaires inférieurs, RAMI DENTALES INFERIORES, barroù-dent izelañ, 1.(g.)
- rameau fessier du grand abdomino-génital, RAMUS CUTANEUS LATERALIS, barr-kroc'hen kostezel (eus an nervenn glun-gougrouzenn), g.
- rameau méningé du pneumogastrique, RAMUS MENINGEUS (NERVUS VAGUS), barr-pilhon (an nervenn dispis), g.
- rameau méningé récurrent du nerf maxillaire inférieur, RAMUS MENINGEUS (NERVUS MANDIBULARIS), barr-pilhon (eus nervenn ar c'haved), g.
- rameau méningien moyen, RAMUS MENINGEUS MEDIUS, barr-pilhon kreizel, g.
- rameaux œsophagiens du pneumogastrique, RAMI OESOPHAGEI, barroù-treizher (an nervenn dispis), 1.(g.)
- rameau orbitaire du nerf maxillaire supérieur, NERVUS ZYGOMATICUS, nervenn a-voc'h, gg.
- rameaux orbitaires du sphéno-palatin, RAMI ORBITALES (GANGLION PTERYGO-PALATINUM), barroù a-bod (eus ar gangrenn elvenneg-staon), 1.(g.)
- rameaux pancréatiques de l'artère splénique, RAMI PANCREATICI (ARTERIA LIENALIS), barroù-ilgreiz (eus talmerenn ar falc'h), 1.(g.)
- rameau perforant antérieur des nerfs intercostaux, RAMUS CUTANEUS ANTERIOR (NERVI INTERCOSTALES), barr-kroc'hen arack (eus an nervennoù etre-kostoù), g.
- rameau perforant cutané inférieur du crural, RAMUS INFRA-PATELLARIS (NERVUS FEMORALIS), barr is-padelleg (eus nervenn ar vorzhed), g.
- rameau perforant latéral des nerfs intercostaux, RAMUS CUTANEUS LATERALIS (NERVI INTERCOSTALES), barr-kroc'hen kostezel (eus an nervennoù etre-kostoù), g.

- rameau perforant cutané inférieur du crural, RAMUS INFRA-PATELLARIS (NERVUS FEMORALIS), barr is-padelleg (eus nervenn ar vorzhed), g.
- rameau perforant latéral des nerfs intercostaux, RAMUS CUTANEUS LATERALIS (NERVI INTERCOSTALES), barr-kroc'hen kostezel (eus an nervennoù etre-kostoù), g.
- rameau perforant latéral du grand abdomino-génital, RAMUS CUTANEUS LATERALIS, barr-kroc'hen kostezel (eus an nervenn glun-gougrouzenn), g.
- rameau perforant latéral du deuxième nerf intercostal, NERVUS INTERCOSTO-BRACHIALIS, nervenn etrekostoù-brec'h, gg.
- rameau périnéal du petit sciatique, RAMI PERINEALES (NERVUS CUTANEUS FEMORIS POSTERIOR), barroù-garbedenn (eus nervenn-groc'hen adreñv ar vorzhed), 1.(g.)
- rameaux périnéaux du plexus sacré, RAMI PERINEALES (PLEXUS SACRALIS), barroù-garbedenn (eus ar blezhad a-groazell), 1.(g.)
- rameaux pharyngiens du glosso-pharyngien, RAMI PHARYNGEI (NERVUS GLOSSO-PHARYNGEUS), barroù-gargadenn (eus an nervenn deod-gargadenn), 1.(g.)
- rameaux pharyngiens du pneumogastrique, RAMI PHARYNGEI (NERVUS VAGUS), barroù-gargadenn (eus an nervenn dispis), 1.(g.)
- rameaux pulmonaires du pneumogastrique, PLEXUS PULMONIS (NERVUS VAGUS), plezhad a-skevent an nervenn dispis, gg.
- rameaux sous-orbitaires du nerf temporo-facial, RAMI ZYGOMATICI, barroù-boc'h (an nervenn-dremm), 1.(g.)
- rameau sus-hyoïdien de l'artère linguale, RAMUS SUPRAHYOIDEUS (ARTERIA LINGUALIS), barr us-heñvel (eus talmerenn an teod), g.
- rameau sus-trochléaire du frontal, NERVUS SUPRATROCHLEARIS, nervenn us-poleann, gg.
- rameaux temporaux du nerf temporo-facial, RAMI TEMPORALES, barroù-ividig (eus nervenn an dremm), 1.(g.)
- rameaux tonsillaires du glosso-pharyngien, RAMI TONSILLARES (NERVUS GLOSSO-PHARYNGEUS), barroù-hueg (eus an nervenn deod-gargadenn), 1.(g.)
- rameau tubaire du nerf de Jabobson, RAMUS TUBALIS (NERVUS TYMPANICUS), barr-korzenn (eus nervenn an taboulin), g.
- rampe tympanique, SCALA TYMPANI, skeul an taboulin, gg.
- rampe vestibulaire, SCALA VESTIBULI, skeul ar rakkambri, gg.

raphé ano-coccygien, LIGAMENTUM ANOCOCCYGEUM, stagell fraez-belost, gg.

raphé du scrotum, RAPHE SCROTI, gwriad ar gousac'h, g.

raphé médian postérieur du pharynx, RAPHE PHARYNGIS, gwriad ar c'hargadenn, g.

raphé palatin, RAPHE PALATIN, gwriad ar staon, g.

rate, LIEN, felc'h, gg.

rates surnuméraires, LIEN ACCESSORIUS, adfelc'h, gg.

rebord orbitaire, MARGO ORBITALIS, ribl ar pod(-lagad), g.

récessus hypotympanique, PARTES JUGULARIS (CAVUM TYMPANI), speur a-gerc'henn (kavenn an taboulin), gg.

récessus latéral du quatrième ventricule, RECESSUS LATERALIS VENTRICULI QUARTI, aspleg kostezel ar pevare kambri, g.

récessus optique, RECESSUS OPTICUS, aspleg a-weled, g.

récessus pinéal, RECESSUS PINEALIS, aspleg a-c'hourjadenn, g.

récessus supra-pinéal, RECESSUS SUPRAPINEALIS, aspleg us-gourjadenn, g.

rectum, RECTUM, yeulc'h, g.

rectum périnéal, CANALIS ANALIS, kanol ar fraezh, gg.

région antérieure du genou, REGIO GENU ANTERIOR, rannbarzh arak ar glin, g.

région antibrachiale antérieure, REGIO ANTIBRACHII ANTERIOR, rannbarzh arak an arvrec'h, g.

région antibrachiale postérieure, REGIO ANTIBRACHII POSTERIOR, rannbarzh adrefv an arvrec'h, g.

région axillaire, REGIO AXILLARIS, rannbarzh ar gazel, g.

région bi-carotidienne, TRIGONUM CAROTICUM, tric'hogn karotidel, g.

région brachiale antérieure, REGIO BRACHII ANTERIOR, rannbarzh arak ar vrec'h, g.

région brachiale postérieure, REGIO BRACHII POSTERIOR, rannbarzh adrefv ar vrec'h, g.

région carotidienne, REGIO STERNOCLEIDOMASTOIDEA, rannbarzh klerenn-trebez-brennigenn, g.

région de la nuque, REGIO COLLI POSTERIOR, rannbarzh adrefv ar gouzoug, g.

région deltoïdienne, REGIO DELTOIDEA, rannbarzh a-zelta, g.

région des lèvres, REGIO BUCCALIS, rannbarzh ar gen, g.

région dorsale de la main, DORSUM MANUS, kil an dorn, g.

région dorsale du pied, DORSUM PEDIS, kil an troad, g.

région du canal inguinal, INGUEN, barlenn, gg. (pe pleg ar varlenn, g.)

région du pli du coude, FOSSA CUBITALIS, poull an ilin, g.

région épigastrique, REGIO EPIGASTRICA, rannbarzh argreuzel, g.

région fémorale postérieure, REGIO FEMORI POSTERIOR, rannbarzh adrefv ar vorzhed, g.

région génienne, REGIO INFRAORBITALIS, rannbarzh is-pod, g.

région glosso-sus-hyoïdienne, TRIGONUM SUBMANDIBULARE, tric'hogn endan-c'haved, g.

région hypogastrique, REGIO HYPOCONDRIACA, rannbarzh gougestadel, g.

région inguino-abdominale, INGUEN, barlenn, gg. (pe pleg ar varlenn, g.)

région jambière postérieure, REGIO CRURIS POSTERIOR, rannbarzh adrefv ar c'har, g.

région labiale, REGIO BUCCALIS, rannbarzh ar gen, g.

région lombo-iliaque, REGIO LUMBALIS, rannbarzh an dargreiz, g.

région massétérine, REGIO PAROTIDOMASSETERICA, rannbarzh kilvoc'h-chageller, g.

région mentonnière, REGIO MENTALIS, rannbarzh an elgez, g.

région olécrânienne, REGIO CUBITI POSTERIOR, rannbarzh adrefv an ilin, g.

région ombilicale, REGIO UMBILICALIS, rannbarzh ar gebel, g.

région palmaire, PALMA MANUS, palv an dorn, g.

région parotidienne, REGIO PAROTIDOMASSETERICA, rannbarzh kilvoc'h-chageller, g.

région pectorale, REGIO MAMMALIS, rannbarzh ar vronn, g.

région plantaire, PLANTA PEDIS, sol an troad, g.

région poplitée, REGIO GENU POSTERIOR (FOSSA POPLITEA), rannbarzh adrefv ar glin (pe poull an arzall), g.

région postérieure du cou-de-pied, REGIO CALCANEA, rannbarzh ar seul, g.

raphé ano-coccygien, LIGAMENTUM ANOCOCCYGEUM, stagell fraez-belost, gg.
raphé du scrotum, RAPHE SCROTI, gwriad ar gousac'h, g.
raphé médian postérieur du pharynx, RAPHE PHARYNGIS, gwriad ar c'hargadenn, g.
raphé palatin, RAPHE PALATIN, gwriad ar staon, g.
rate, LIEN, falc'h, gg.
rates surnuméraires, LIEN ACCESSORIUS, adfalc'h, gg.
rebord orbitaire, MARGO ORBITALIS, ribl ar pod(-lagad), g.
récessus hypotympanique, PARIES JUGULARIS (CAVUM TYMPANI), speur a-gerc'henn (kavenn an taboulin), gg.
récessus latéral du quatrième ventricule, RECESSUS LATERALIS VENTRICULI QUARTI, aspleg kostezel ar pevare kamb, g.
récessus optique, RECESSUS OPTICUS, aspleg a-weled, g.
récessus pinéal, RECESSUS PINEALIS, aspleg a-c'hourjadenn, g.
récessus supra-pinéal, RECESSUS SUPRAPINEALIS, aspleg us-gourjadenn, g.
rectum, RECTUM, youlc'h, g.
rectum périnéal, CANALIS ANALIS, kanol ar fraezh, gg.
région antérieure du genou, REGIO GENU ANTERIOR, rannbarzh arak ar glin, g.
région antibrachiale antérieure, REGIO ANTI BRACHII ANTERIOR, rannbarzh arak an arvec'h, g.
région antibrachiale postérieure, REGIO ANTI BRACHII POSTERIOR, rannbarzh adrefv an arvec'h, g.
région axillaire, REGIO AXILLARIS, rannbarzh ar gazel, g.
région bi-carotidienne, TRIGONUM CAROTICUM, tric'hogn karotidel, g.
région brachiale antérieure, REGIO BRACHII ANTERIOR, rannbarzh arak ar vrec'h, g.
région brachiale postérieure, REGIO BRACHII POSTERIOR, rannbarzh adrefv ar vrec'h, g.
région carotidienne, REGIO STERNOCLEIDOMASTOIDEA, rannbarzh klerenn-trebez-brennigenn, g.
région de la nuque, REGIO COLLI POSTERIOR, rannbarzh adrefv ar gouzoug, g.
région deltoïdienne, REGIO DELTOIDEA, rannbarzh a-zelta, g.

raphé

région des lèvres, REGIO BUCCALIS, rannbarzh ar gen, g.
région dorsale de la main, DORSUM MANUS, kil an dorn, g.
région dorsale du pied, DORSUM PEDIS, kil an troad, g.
région du canal inguinal, INGUEN, barlenn, gg. (pe pleg ar varlenn, g.)
région du pli du coude, FOSSA CUBITALIS, poull an ilin, g.
région épigastrique, REGIO EPIGASTRICA, rannbarzh argreuzel, g.
région fémorale postérieure, REGIO FEMORI POSTERIOR, rannbarzh adrefv ar vorzhed, g.
région génienne, REGIO INFRAORBITALIS, rannbarzh is-pod, g.
région glosso-sus-hyoïdienne, TRIGONUM SUBMANDIBULARE, tric'hogn endan-c'haved, g.
région hypogastrique, REGIO HYPOCONDRIACA, rannbarzh gougestadel, g.
région inguino-abdominale, INGUEN, barlenn, gg. (pe pleg ar varlenn, g.)
région jambière postérieure, REGIO CRURIS POSTERIOR, rannbarzh adrefv ar c'har, g.
région labiale, REGIO BUCCALIS, rannbarzh ar gen, g.
région lombo-iliaque, REGIO LUMBALIS, rannbarzh an dargreiz, g.
région parotidienne, REGIO PAROTIDOMASSETERICA, rannbarzh kilvoc'h-chageller, g.
région mentonnière, REGIO MENTALIS, rannbarzh an elgez, g.
région olécrânienne, REGIO CUBITI POSTERIOR, rannbarzh adrefv an ilin, g.
région ombilicale, REGIO UMBILICALIS, rannbarzh ar gebel, g.
région palmaire, PALMA MANUS, palv an dorn, g.
région parotidienne, REGIO PAROTIDOMASSETERICA, rannbarzh kilvoc'h-chageller, g.
région pectorale, REGIO MAMMALIS, rannbarzh ar vronn, g.
région plantaire, PLANTA PEDIS, sol an troad, g.
région poplitée, REGIO GENU POSTERIOR (FOSSA POPLITEA), rannbarzh adrefv ar glin (pe poull an arzall), g.
région postérieure du cou-de-pied, REGIO CALCANEA, rannbarzh ar saul, g.

région

région postérieure du genou, REGIO GENU POSTERIOR (FOSSA POPLITEA), rannbarzh adreñv ar glin (pe poull an arzèll), g.

région rachidienne, REGIO VERTEBRALIS, rannbarzh ar mellkein, g.

région rotulienne, REGIO GENU ANTERIOR, rannbarzh arak ar glin, g.

région scapulaire, REGIO SCAPULARIS, rannbarzh ar planken(-skoaz), g.

région sous-hyoïdienne, REGIO COLLI ANTERIOR, rannbarzh arak ar gouzoug, g.

région sterno-cléido-mastoïdienne, REGIO STERNOCLEIDOMASTOIDEA, rannbarzh klerenn-trebez-brennigenn, g.

région sus-claviculaire, TRIGONUM OMOCLAVICULARE (FOSSA SUPRACLAVICULARIS MAJOR), tric'hogn planken-trebez, (pe poull us-trebez bras), g.

région sus-hyoïdienne, TRIGONUM SUBMANDIBULARE, tric'hogn endan-c'haved, g.

région temporale, REGIO TEMPORALIS, rannbarzh an ividiq, g.

rein, REN, lonezh, gg.

renflement cervical, INTUMESCENTIA CERVICALIS, bolzadur a-c'houzoug, g.

renflement lombaire, INTUMESCENTIA LUMBALIS, bolzadur a-zargreiz, g.

replis alaires, PLICAE ALARES, plegoù askellek, 1.(g.)

repli arvténo-épiglottique, PLICA ARYEPIGLOTTICA, pleg pichereg-ankoue, g.

repli épидидymo-testiculaire, LIGAMENTUM EPIDIDYIMIDIS, stagell an argell, gg.

repli glosso-épiglottique, PLICA GLOSSO-EPIGLOTTICA, pleg teod-ankoue, g.

repli iléo-appendiculaire, PLICA ILEOCAECALIS, pleg klunegenn-sac'henn, g.

repli mésentérico-caecal, PLICA CAECALIS VASCULARIS, pleg gwazhiedel a-sac'henn, g.

repli semi-lunaire, PLICA SEMILUNARIS CONJUNCTIVAE, pleg koznloerek ar gavresae, g.

repli sublingual, PLICA SUBLINGUALIS, pleg endan-deod, g.

repli tympano-malléolaire, PLICA MALLEARIS, pleg a-vorzhol, g.

repli utéro-sacré, PLICA RECTO-UTERINA, pleg youl'h-krozh, g.

réseau de Haller, RETE TESTIS, rouedad ar glidenn, gg.

réseau péri-articulaire du genou, RETE ARTICULARE GENU, rouedad a-genvell ar glin, gg.

réseau pré-rotulien, RETE PATELLAE, rouedad ar padelleq, gg.

rete testis, RETE TESTIS, rouedad ar glidenn, gg.

réétine, RETINA, luc'hsae, gg.

réétine ciliaire, PARS CILIARIS RETINAE, lodenn a-saeoù al luc'hsae, gg.

réétine cilio-rétinienne, PARS CILIARIS ET PARS IRIDICA RETINAE, lodenn a-saeoù ha lodenn a-ganevedenn al luc'hsae, gg.

réétine irienne, PARS IRIDICA RETINAE, lodenn a-ganevedenn al luc'hsae, gg.

réétine proprement dite, PARS OPTICA RETINAE, lodenn a-weled al luc'hsae, gg.

rhino-pharynx, PARS NASALIS (CAVUM PHARYNGIS), lodenn a-fri (kavenn ar gargadenn), gg.

rhombencéphale, RHOMBENCEPHALON, dregempenn, g.

rivus lacrymalis, RIVUS LACRIMALIS, gouver an daeroù, gg.

rocher, PARS PETROSA (OS TEMPORALE), lodenn garragennek an askorn-ividiq (pe karregenn), gg.

rostrum du corps calleux, ROSTRUM CORPORIS CALLOSI, beg ar c'horf karnek, g.

rostrum sphénoïdale, ROSTRUM SPHENOIDALE, beg ar gennek, g.

rotule, PATELLA, padelleq, g.

ruban de Reil latéral, LEMNISCUS LATERALIS, lietenn gostezel, gg.

ruban de Reil médian, LEMNISCUS MEDIALIS, lietenn greizel, gg.

5

sac endolymphatique, SACCUS ENDOLYMPHATICUS, sac'h an endourenn, (pe endolimfel), g.

sac fibreux péricardique, PERICARDIUM FIBROSUM, amgalonenn stirek, gg.

sac lacrymal, SACCUS LACRYMALIS, sac'h an daeroù, g.

sacculé laryngé, SACCULUS LARYNGIS, sac'hig ar c'harloc'henn, g.

sacculé vestibulaire, SACCULUS, sac'hig, g.

sacrum, SACRUM, askorn-kroezell, g., l.: eskern-
scaphoïde carpien, SCAPHOIDEUM, skafeg, g.
scaphoïde tarsien, OS NAVICULARE, bulzuneg, g.
scissure calcarine, SULCUS CALCARINUS, ant kentrevnek, g.
scissure callosa-marginale, SULCUS CINGULI, ant ar senklenn, g.
scissure de Glaser, FISSURA TYMPANOSQUAMOSA, skarr taboulineg-skantenn, g.
scissure de l'hippocampe, SULCUS HIPPOCAMPI, ant ar penmarc'hig, g.
scissure de Rolando, SULCUS CENTRALIS, ant a-nen, g.
scissure de Sylvius, SULCUS LATERALIS, ant kostazel, g.
scissure du poumon gauche, FISSURA OBLIQUA (PULMO SINISTER), skarr beskellek
(ar skevent kleiz), g.
scissure (grande) du poumon droit, FISSURA OBLIQUA (PULMO DEXTER), skarr
beskellek ar skevent dehou, g.
scissure interhémisphérique, FISSURA LONGITUDINALIS CEREBRI, skarr a-hed an
empenn, g.
scissure interlobaire, FISSURA (PULMO), skarr ar skevent, g.
scissure pariéto-occipitale, SULCUS PARIETO-OCCIPITALIS, ant kitern-kilpenn,
g.
scissure perpendiculaire externe, SULCUS PARIETO-OCCIPITALIS, ant kitern-
kilpenn, g.
scissure (petite) du poumon droit, FISSURA HORIZONTALIS (PULMO DEXTER), skarr
a-c'hourvez ar skevent dehou, g.
scissure pétero-squameuse, FISSURA PETROSQUAMOSA, skarr karregenn-skantenn, g.
scissure pétero-squameuse postérieure, FISSURA TYMPANOMASTOIDEA, skarr taboulineg
eg-brannigenn, g.
scissure sous-frontale, SULCUS CINGULI, ant ar senklenn, g.
scissure tympano-squameuse, FISSURA TYMPANOSQUAMOSA, skarr taboulineg-skantenn,
g.
sclérotique, SCLERA, lereae, gg.
scrotum, SCROTUM, gousac'h, g.
segment antérieur (lenticulo-strié) de la capsule interne, CRUS ANTERIUS CAP-
SULAE INTERNAE, gar araok ar pourc'had diabarzh, gg.

sacrum

segment jugulaire du sinus latéral, SINUS SIGMOIDEUS, god sigma, g.
segment orbitaire de la troisième frontale, PARS ORBITALIS (GYRUS FRONTALIS
INFERIOR), lodenn a-bod an droenn-dal izelañ, gg.
segment postérieur (lenticulo-strié) de la capsule interne, CRUS POSTERIUS
CAPSULAE INTERNAE, gar adreñv ar pourc'had diabarzh, gg.
segment rétro-lenticulaire de la capsule interne, PARS RETROLENTICIFORMIS CAPSU-
LAE INTERNAE, lodenn drak-ferreg ar pourc'had diabarzh, gg.
segment sous-lenticulaire de la capsule interne, PARS SUBLENTICIFORMIS CAPSULAE
INTERNAE, lodenn enden-ferreg ar pourc'had diabarzh, gg.
sein, MAMMA, bronn, gg.d.: divronn.
selle turcique, SELLA TURCICA, dibr turkek, g.
semi-lunaire, OS LUNATUM, askorn loarek (pe loareg), g.
septum de la verge, SEPTUM PENIS, tilhenn ar c'halc'h, gg.
septum fibreux cervico-thoracique, MEMBRANA SUPRAPLEURALIS, lienenn us-krezoù,
gg.
septum lingual, SEPTUM LINGVAE, tilhenn an teod, gg.
septum lucidum, SEPTUM PELLUCIDUM, tilhenn c'hloev, gg.
septum médian de la langue, SEPTUM LINGVAE, tilhenn an teod, gg.
septum orbitaire, SEPTUM ORBITALE, tilhenn ar pod(-lagad), gg.
séreuse péricardique, PERICARDIUM SEROSUM, amgalonenn c'hleborek, gg.
sillon antéro-postérieur droit du foie, FOSSA VESICAE FELLEAE, poull ar gellenn-
vestl, g.
sillon antéro-postérieur gauche du foie, FISSURA LIGAMENTI TERETIS, skarr ar
stagell ront, g.
sillon astragalien, SULCUS TALI, ant an askorn-fer, g.
sillon auriculo-ventriculaire, SULCUS CORONARIUS, ant kuzuner, g.
sillon balano-préputial, COLLUM GLANDIS, gouzoug ar vezenn, g.
sillon basilaire, SULCUS BASILARIS, ant a-ziazpenn, g.
sillon bicipital externe, SULCUS BICIPITALIS LATERALIS, ant a-zaoubennek
kostazel, g.
sillon bicipital interne, SULCUS BICIPITALIS MEDIALIS, ant a-zaoubennek kreizel,
g.

sillon

sillon calcanéen, SULCUS CALCANEI, ant an askorn-seul, g.

sillon circonférentiel de Vica d'Azvz, FISSURA HORIZONTALIS CEREBELLI, skarr a-c'hourvez an ilpenn, g.

sillon circulaire du lobe de l'insula, SULCUS CIRCULARIS INSULAE, ant kelc'hiek an enezenn, g.

sillon collatéral antérieur de la moëlle épinière, SULCUS LATERALIS ANTERIOR (MEDULLA SPINALIS), ant kostezel arak ar mel a-livenn, g.

sillon collatéral antérieur du bulbe, SULCUS LATERALIS ANTERIOR (MEDULLA OBLONGATA), ant kostezel arak an hirvel, g.

sillon collatéral du lobe temporal, SULCUS COLLATERALIS, ant kengostezel, g.

sillon collatéral postérieur de la moëlle épinière, SULCUS LATERALIS POSTERIOR (MEDULLA SPINALIS), ant kostezel adrefv ar mel a-livenn, g.

sillon collatéral postérieur du bulbe, SULCUS LATERALIS POSTERIOR (MEDULLA OBLONGATA), ant kostezel adrefv an hirvel, g.

sillon de l'hippocampe, SULCUS HIPPOCAMPI, ant ar pennmarc'hig, g.

sillon de la veine cave inférieure, SULCUS VENAE CAVAE, ant ar wazhienn gav, g.

sillon de Monro, SULCUS HYPOTHALAMICUS, ant ar gouzerc'hvel, g.

sillon de Reil, SULCUS CIRCULARIS INSULAE, ant kelc'hiek an enezenn, g.

sillon du canal d'Arantius, FISSURA LIGAMENTI VENOSI, skarr ar stagell wazhiennel, g.

sillon du cervelet, FISSURAE CEREBELLI, skarr an ilpenn, g.

sillon du corps calleux, SULCUS CORPORIS CALLOSI, ant ar c'horf karnek, g.

sillon du nerf moteur oculaire commun, SULCUS MEDIALIS CRURIS CEREBRI, ant kreizel gar an empenn, g.

sillons en H, SULCI ORBITALES, antoù a-bod, 1.(g.)

sillon ethmoïdal de l'os propre du nez, SULCUS ETHMOIDALIS, ant a-sileg, g.

sillon frontal inférieur, SULCUS FRONTALIS INFERIOR, ant-tal izelañ, g.

sillon frontal supérieur, SULCUS FRONTALIS SUPERIOR, ant-tal uhelañ, g.

sillon interfessier, CARENA ANI, kezn ar fraezh, gg.

sillon intermédiaire postérieur de la moëlle épinière, SULCUS INTERMEDIUS POSTERIOR (MEDULLA SPINALIS), ant etre adrefv (ar mel a-livenn), g.

sillon interpariétal, SULCUS INTRAPARIETALIS, ant enkiternel, g.

sillon interventriculaire antérieur, SULCUS INTERVENTRICULARIS ANTERIOR, ant etre-kofigoù arak, g.

sillon interventriculaire inférieur, SULCUS INTERVENTRICULARIS INFERIOR, ant etre-kofigoù izelañ, g.

sillon limitant, SULCUS LIMITANS, ant bevennus, g.

sillon longitudinal principal du foie, FISSURA LIGAMENTI TERETIS, skarr ar stagell ront, g.

sillon médian antérieur de la moëlle épinière, FISSURA MEDIANA ANTERIOR (MEDULLA SPINALIS), skarr kreizer arak ar mel a-livenn, g.

sillon médian antérieur du bulbe, FISSURA MEDIANA ANTERIOR (MEDULLA OBLONGATA), skarr kreizer arak an hirvel, g.

sillon médian postérieur de la moëlle épinière, SULCUS MEDIANUS POSTERIOR (MEDULLA SPINALIS), ant kreizer adrefv ar mel a-livenn, g.

sillon médian postérieur du bulbe, SULCUS MEDIANUS POSTERIOR (MEDULLA OBLONGATA), ant kreizer adrefv an hirvel, g.

sillon mento-labial, SULCUS MENTOLABIALIS, ant elgez-gweuz, g.

sillon mylo-hyoïdien, SULCUS MYLOHYOIDEUS, ant malañ-uhelvel, g.

sillon naso-labial, SULCUS NASOLABIALIS, ant fri-gweuz, g.

sillon olfactif, SULCUS OLFACTORIUS, ant a-c'hwas, g.

sillon palpébral inférieur, SULCUS INFRAPALPEBRALIS, ant is-malvenn, g.

sillon parallèle, SULCUS TEMPORALIS SUPERIOR, ant-ividiq uhelañ, g.

sillon péri-irien, ANGULUS IRIDO-CORNEALIS, ank kanavedenn-kornasa, g.

sillon postrolandique, SULCUS POSTCENTRALIS, ant drek-nen, g.

sillon prérolandique, SULCUS PRECENTRALIS, ant rak-nen, g.

sillon primaire du cervelet, FISSURA PRIMA (CEREBELLUM), skarr kentek an ilpenn, g.

sillon sous-nasal, PHILTRUM, filtron, g.

sillon sous-pariétal, SULCUS SUBPARIETALIS, ant endan-gitern, g.

sillon terminal, SULCUS TERMINALIS, ant a-zibenn, g.

sillon transverse du foie, PORTA HEPATIS, porzh an avu, g.

sinciput, kitem, gg.

sinus carotidien, SINUS CAROTICUS, god ar garotidenn, g.

sinus caverneux, SINUS CAVERNOSUS, god keviaouek, g.

sinus coronaire du cœur, SINUS CORONARIUS, god kuruner, g.

sinus coronaires de la tête, SINUS INTERCAVERNOSI, godoù etrekeviaouek, l.(g.)

sinus costo-diaphragmatique, RECESSUS COSTODIAPHRAGMATICUS, aspleg kostoù-kelc'hspeurenn, g.

sinus costo-médiastinal, RECESSUS COSTOMEDIASTINALIS, aspleg kostoù-poullkreiz, g.

sinus craniens, SINUS DURAE MATRIS, godoù ar bilhonenn dev, g.

sinus de Bréchet, SINUS SPHENOPARIETALIS, god genneg-kitem, g.

sinus de la face, SINUS PARANASALES, kevioù lez-fri, l.(g.)

sinus de la jugulaire interne, BULBUS VENAE JUGULARIS INFERIORIS, ognonenn ar wazhienn a-gerc'henn, gg.

sinus de Tortual, FOSSA SUPRATONSILLARIS, poull us-hueg, g.

sinus de Valsalva, SINUS AORTAE, god an aortenn, g.

sinus droit, SINUS RECTUS, god eeun, g.

sinus du rein, SINUS RENALIS, god al lonezh, g.

sinus du tarse, SINUS TARSIS, god ar souk, g.

sinus frontal, SINUS FRONTALIS, kev an tal, g.

sinus galactophore, SINUS LACTIFERI, godoù laezhgaser, l.(g.)

sinus latéral (segment jugulaire), SINUS SIGMOIDEUS, god sigma, g.

sinus latéral (segment occipital), SINUS TRANSVERSUS, god-treuz, g.

sinus longitudinal inférieur, SINUS SAGITTALIS INFERIOR, god a-saezh izelañ, g.

sinus longitudinal supérieur, SINUS SAGITTALIS SUPERIOR, god a-saezh uhelañ, g.

sinus maxillaire, SINUS MAXILLARIS, kev ar garvan, g.

sinus occipital postérieur, SINUS OCCIPITALIS, god-kilpenn, g. god a-gilpenn, g.

sinus occipital transverse, PLEXUS BASILARIS, rouedad a-ziazpenn, gg.

sinus pétreux inférieur, SINUS PETROSUS INFERIOR, god a-garregenn izelañ, g.

sinus pétreux supérieur, SINUS PETROSUS SUPERIOR, god a-garregenn uhelañ, g.

sinus phrénico-médiastinal, RECESSUS COSTOMEDIASTINALIS, aspleg kostoù-poullkreiz, g.

sinus piriforme, RECESSUS PIRIFORMIS, aspleg parannek, g.

sinus pleural, RECESSUS PLEURALIS, aspleg ar c'hrezoù, g.

sinus prostatique, SINUS PROSTATICUS, god ar raksavann, g.

sinus sphénoïdal, SINUS SPHENOIDALIS, kev ar genneg, g.

sinus sphéno-pariétal, SINUS SPHENOPARIETALIS, god genneg-kitem, g.

sinus transverse de Theile, SINUS TRANSVERSUS PERICARDII, god-treuz an amgalonenn, g.

sinus tympani, SINUS TYMPANI, god an taboulin, g.

sinus uro-génital, SINUS UROGENITALIS, god troazhañ-genel, g.

sinus veineux carotidien, PLEXUS VENOSUS CAROTICUS INTERNUS, rouedad karotidel diabarzh, gg.

sole plantaire, PLANTA PEDIS, sol an troad, g.

sommet du cœur, APEX CORDIS, kern ar galon, gg.

sommet du poumon, APEX PULMONIS, kern ar skevent, gg.

sommet du rocher, APEX PARTIS PETROSAE, kern ar garregenn, gg.

sommet du sacrum, APEX OSSIS SACRI, kern an askorn-kroazell, gg.

sourcil, SUPERCILIUM, gourrenn, g. (pe abrant, gg., d.: divabrant)

sphénoïde, OS SPHENOIDALE, genneg, g.

sphincter d'Oddi, SPHINCTER AMPULLAE HEPATO-PANCREATICAЕ, kelc'hstrishaer ar glocstr avu-ilgreiz, g.

sphincter de l'anus, MUSCULUS SPHINCTER ANI EXTERNUS, kigenn gelc'hstrishaer diavaez ar fraezh

sphincter du pylore, MUSCULUS SPHINCTER PYLORI, kigenn gelc'hstrishaer ar porzhier, gg.

splanchniques, NERVI SPLANCHNICI, nervennoù splanknek, l.(gg.)

sternum, STERNUM, klerann, gg.

stries acoustiques, STRIAE MEDULLARES VENTRICULI QUARTI, rizennoù-mel ar pevare kambr, l.(gg.)

stries médullaires, STRIAE MEDULLARES VENTRICULI QUARTI, rizennoù-mel ar pevare kambr, l.(gg.)

substance blanche de la moelle, SUBSTANTIA ALBA (MEDULLA SPINALIS), steuenn wenn ar mel a-livenn, g.

substance blanche du cervelet, CORPUS MEDULLARE, korf-mel, g.

substance corticale du rein, CORTEX RENIS, pluskenn al lonezh, gg.

substance gélatineuse de Rolando, SUBSTANTIA GELATINOSA, steuenn c'h ludennek, gg.

substance grise de la moelle, SUBSTANTIA GRISCA (MEDULLA SPINALIS), steuenn louet (ar mel a-livenn), gg.

substance médullaire du rein, MEDULLA RENIS, mel al lonezh, g.

substance réticulaire grise, SUBSTANTIA RETICULARIS, steuenn rouedek (pe rouedegenn), gg.

sulcus limitans, SULCUS LIMITANS, ant bevannus, g.

sulcus lunatus, SULCUS LUNATUS, ant loarek, g.

sulcus terminalis, SULCUS TERMINALIS, ant a-zibenn, g.

sulcus tympanicus, SULCUS TYMPANICUS, ant an taboulin, g.

surface articulaire des tubérosités costales, FACIES ARTICULARIS TUBERCULI COSTAE, talbenn-kenvellañ torzhell ar gostezenn, g.

surface auriculaire de l'os coxal, FACIES AURICULARIS (OS ILIUM), talbenn skouarnheñval an askorn-klun, g.

surface préspinale, AREA INTERCONDYLARIS ANTERIOR, gorread etre-skodennoù araok, g.

surface rétro-spinale, AREA INTERCONDYLARIS POSTERIOR, gorread etre-skodennoù adrefn; g.

sustentaculum tali, SUSTENTACULUM TALARE, skor ar fer, g.

suture, SUTURA, mellez; gg.

suture coronale, SUTURA CORONALIS, mellez ar guzunenn, gg.

suture dentée, SUTURA SERRATA, mellez heskennek, gg.

suture écailleuse, SUTURA SQUAMOSA, mellez skantennek, gg.

suture fronto-nasale, SUTURA FRONTALIS, mellez tal-fri, gg.

suture fronto-zygomatique, SUTURA FRONTO-ZYGOMATICA, mellez tal-boc'h, gg.

suture harmonique, SUTURA PLANA, mellez plaen, gg.

suture incisive, SUTURA INCISIVA, mellez a-rakdent, gg.

suture intermaxillaire, SUTURA INTERMAXILLARIS, mellez etre-karvanoù, gg.

suture internasale, SUTURA INTERNASALIS, mellez etre-fri, gg.

suture lambdoïde, SUTURA LAMBOIDEA, mellez lambda, gg.

suture médio-frontale, SUTURA FRONTALIS, mellez an tal, gg.

suture métopique, SUTURA METOPICA, mellez an tal, gg.

suture occipito-mastoïdienne, SUTURA OCCIPITOMASTOIDEA, mellez kilpenn-brennigenn, gg.

suture pariéto-mastoïdienne, SUTURA PARIETOMASTOIDEA, mellez kiterenn-brennigenn, gg.

suture pétro-squameuse, FISSURA PETROSQUAMOSA, skarr karregenn-skantenn, g.

suture sagittale, SUTURA SAGITTALIS, mellez a-saezh, gg.

suture tympano-pétreuse, FISSURA PETROTYPANICA, skarr karregenn-taboulinag, gg.

suture tympano-squameuse, FISSURA TYMPANOSQUAMOSA, skarr taboulinag-skantenn, g.

sympathique abdominal, PARS ABDOMINALIS (SYSTEMATIS AUTONOMICI), lodenn-gof (ar reizhiad emrennek), gg.

sympathique abdomino-pelvien, PARS ABDOMINALIS ET PELVINA (SYSTEMATIS AUTONOMICI), lodenn-gof ha -lestr (ar reizhiad emrennek), gg.

sympathique céphalique, PARS CEPHALICA (SYSTEMATIS AUTONOMICI), lodenn-benn (ar reizhiad emrennek), gg.

sympathique cervical, PARS CERVICALIS (SYSTEMATIS AUTONOMICI), lodenn-c'houzoug (ar reizhiad emrennek), gg.

sympathique cervico-céphalique, PARS CEPHALICA ET CERVICALIS (SYSTEMATIS AUTONOMICI), lodenn-benn ha -gouzoug (ar reizhiad emrennek), gg.

sympathique lombaire, PARS ABDOMINALIS (SYSTEMATIS AUTONOMICI), lodenn-gof (ar reizhiad emrennek), gg.

sympathique pelvien, PARS PELVINA (SYSTEMATIS AUTONOMICI), lodenn-lestr (ar reizhiad emrennek), gg.

sympathique thoracique, PARS THORACICA (SYSTEMATIS AUTONOMICI), lodenn-vrusk (ar reizhiad emrennek), gg.

symphyse, SYMPHYSIS, juntad, g.

symphyse pubienne, SYMPHYSIS PUBICA, juntad a-gaezour, g.

substance

symphyse

synarthrose, JUNCTURA FIBROSA, koubl stirek, g.
synchondrose, SYNCHONDROSIS, kenvigornad, g.
synchondrose sphéno-occipitale, SYNCHONDROSIS SPHENO-OCCIPITALIS, kenvigornad genneg-kilpenn, g.
synchondrose pétro-occipitale, SYNCHONDROSIS PETRO-OCCIPITALIS, kenvigornad karregenn-kilpenn, g.
synchondrose sternale, SYNCHONDROSIS STERNALIS, kenvigornad ar glazenn, g.
synfibrose, SYNFIBROSIS, kenstirennad, g.
synostose, SYNOSTOSIS, kenaskornad, g.
synoviale, MEMBRANA SYNOVIALIS, arzdouregenn (pe lienenn arzdourek), gg.
synovie, SYNOVIA, arzdourenn, gg.
svstème nerveux central, SYSTEMA NERVOSUM CENTRALE, reizhiad nervek-kreiz (pe nervreizhiad-kreiz), gg.
svstème nerveux de la vie végétative, SYSTEMA NERVOSUM AUTONOMICUM, reizhiad nervek emrenek (pe nervreizhiad emrenek), gg.
svstème nerveux parasymphatique, PARS PARASYMPATICA (SYSTEMA NERVOSUM AUTONOMICUM), lodenn barasimpatek (ar reizhiad nervek emrenek, pe an nervreizhiad emrenek), gg.
svstème nerveux périphérique, SYSTEMA NERVOSUM PERIPHERICUM, reizhiad nervek-tro (pe nervreizhiad-tro), gg.
svstème nerveux sympathique, PARS SYMPATHICA (SYSTEMA NERVOSUM AUTONOMICUM), lodenn simpatek (an nervreizhiad emrenek), gg.
svstème trabéculaire, LIGAMENTUM PECTINATUM ANGULI IRIDO-CORNEALIS, stagell gribinheñvel an ank kanevedenn-kornasa, gg.
svstème végétatif abdominal, PARS ABDOMINALIS (SYSTEMATIS AUTONOMICI), lodenn-gof (ar reizhiad emrenek), gg.
svstème végétatif céphalique, PARS CEPHALICA (SYSTEMATIS AUTONOMICI), lodenn-benn (ar reizhiad emrenek), gg.
svstème végétatif cervical, PARS CERVICALIS (SYSTEMATIS AUTONOMICI), lodenn-c'houzoug (ar reizhiad emrenek), gg.
svstème végétatif pelvien, PARS PELVINA (SYSTEMATIS AUTONOMICI), lodenn-lestr (ar reizhiad emrenek), gg.
svstème végétatif thoracique, PARS THORACICA (SYSTEMATIS AUTONOMICI), lodenn-vrusk (ar reizhiad emrenek), gg.

synarthrose

table externe, LAMINA EXTERNA, leonenn diavaez, gg.
table interne, LAMINA INTERNA, leonenn diabarzh, gg.
tache acoustique de l'utricule, MACULA UTRICULI, brizhenn ar grozhig, gg.
tache acoustique du saccule, MACULA SACCULI, brizhenn ar sac'hig, g.
taches criblées du vestibule, MACULAE CRIBROSAE (VESTIBULUM), brizhennoù kroueriek ar rakkambr, l.(gg.)
tache jaune, MACULA, brizhenn, gg.
tache jaune de la pituitaire, REGIO OLFATORIA (MEMBRANA MUCOSA NASI), rannbarzh a-c'huesa (glaouregenn ar fri), g.
taenia du quatrième ventricule, TAENIA VENTRICULI QUARTI, lurell ar pevare kambr, gg.
taenia semi-circulaire, STRIA TERMINALIS, rizenn a-zibenn, gg.
taenia tectae, STRIA LONGITUDINALIS LATERALIS, rizenn a-hed kostezel, gg.
taenia thalami, TAENIA THALAMI, lurell an derc'hvel, gg.
talon, CALX, seul, g.
tapetum du corps calleux, TAPETUM, tabezenn, gg.
tarse, TARSUS, souk, g.
tarse des paupières, TARSUS PALPEBRAE, tars (ar valvenn), g.
teqmen tympani, TEGMEN TYMPANI, lein an taboulin, g.
téguments, INTEGUMENTUM COMMUNE, amwiskad boutin, g.
téleencéphale, TELENCEPHALON, peurempenn, g.
tempes, TEMPORA, deouvidig, d.u.: ividig, g.
temporal, OS TEMPORALE, askorn-ividig, g.l.: eskern-
tendon conjoint, FALX INGUINALIS (TENDO CONJUNCTIVUS), falc'h a-varlenn (pe stirenn-gevreañ), gg.
tendon d'Achille, TENDON CALCANEUS (ACHILLI), stirenn ar seul (pe stirenn Ac'hilles), gg.

tendon

tendon de Zinn, ANULUS TENDINEUS COMMUNIS, gwalenn stirenek boutin, gg.

tendon rotulien, LIGAMENTUM PATELLAE, stagell ar padellag, gg.

tente de l'hypophyse, DIAPHRAGMA SELLAE, kelc'hapeurenn an dibr, gg.

tente du cervelet, TENTORIUM CEREBELLI, telt an ilpenn, g.

testicule, TESTIS, klidenn, gg. (pe kell, gg.d.: divgell)

tête, CAPUT, penn, g.

tête de l'astragale, CAPUT TALI, penn an askorn-fer, g.

tête de l'épididyme, CAPUT EPIDIDYMIS, penn an argell, g.

tête de l'humérus, CAPUT HUMERI, penn ar paler, g.

tête des côtes, CAPUT COSTAE, penn ar gostezenn, g.

tête des métacarpiens, CAPUT METACARPALIUM, pennoù an eskern-kreizdozn, l.(g.)

tête du cubitus, CAPUT ULNAE, penn an helmo, g.

tête du fémur, CAPUT FEMORIS, penn an askorn-morzhed, g.

tête du noyau caudé, CAPUT NUCLEI CAUDATI, penn ar gronn lostek, g.

tête du pancréas, CAPUT PANCREATIS, penn an ilgreiz, g.

tête du péroné, CAPUT FIBULAE, penn ar spilhenn, g.

tête du radius, CAPUT RADII, penn ar werzhid, g.

thalamencéphale, THALAMENCEPHALON, dec'hvelempenn, g.

thalamus, THALAMUS, dec'h'vel, g.

thorax, THORAX, brusq, g.

thymus, THYMUS, toazon, g.

thyroïde, GLANDULA THYROIDEA, gwagrenn-skoed, gg.

thyroïdes accessoires, GLANDULAE THYROIDEAE ACCESSORIAE, adwagrennoù-skoed, l.(gg.)

tibia, TIBIA, skin, gg.

tiqe du calamus scriptorius, SULCUS MEDIANUS (VENTRICULI QUARTI), ant kreizer ar pevare kambr, g.

tiqe pituitaire, INFUNDIBULUM, founilh, g.

tissu adipeux de l'orbite, CORPUS ADIPOSUM ORBITAE, korf behinek ar pod(-lagad), g.

tendon

tissu compact, SUBSTANTIA COMPACTA, steuenn stank, gg.

tissu sous-péritonéal, FASCIA SUBPERITONEALIS, lienstirenn endan-ampelenn, gg.

tissu spongieux, SUBSTANTIA SPONGIOSA, steuenn spouek, gg.

toile choroïdienne inférieure, TELA CHOROIDEA, lien tolgennek, g.

toit du mésencéphale, TECTUS MESENCEPHALI, to ar c'hrennempenn, g.

toit du quatrième ventricule, TEGMEN VENTRICULI QUARTI, lein ar pevare kambr, g.

torus palatinus, TORUS PALATINUS, gôr ar staon, g.

trachée, TRACHEA, briant, gg.

tractus de Lancisi, STRIA LONGITUDINALIS MEDIALIS, rizenn a-hed kreizel, gg.

tractus intermédiaire-lateralis, CORNU LATERALE (MEULLA SPINALIS), korn kostezel (ar mel a-livenn), g.l.: kerniel

tractus olfactif, TRACTUS OLFACTORIUS, stired ar c'hwesa, g.

tractus uvéal, TUNICA VASCULOSA BULBI, sae wazhiadae (pe gwazhiadae) ar voull(-lagad), gg.

tragus, TRAGUS, bouc'h, g.

trapèze, TRAPEZIUM, tristurieq, g.

trapézoïde, TRAPEZOIDEUM, eiltristurieq, g.

triangle de J.-L. Petit, TRIGONUM LUMBALE, tric'hogn an dargreiz, g.

triangle de l'hypoclose, TRIGONUM NERVI HYPOGLOSSI, tric'hogn an nervenn c'houdeodol, g.

triangle de Scarpa, TRIGONUM FEMORALE, tric'hogn ar vorzhed, g.

triangle du pneumogastrique, TRIGONUM NERVI VAGI, tric'hogn an nervenn dispis, g.

triangle olfactif, TRIGONUM OLFACTORIUM, tric'hogn ar c'hwesa, g.

triangle sus-claviculaire, TRIGONUM OMOCLAVICULARE (FOSSA SUPRACLAVICULARIS MAJOR), tric'hogn planken-trebez (poull us-trebez bras), g.

trigone cérébral, FORNIX, krommenn, gg.

trigone de Lieutaud, TRIGONUM VESICAE, tric'hogn ar c'hwezigeq, g.

trochin, TUBERCULUM MINUS, torzhell vihan, gg.

trochiter, TUBERCULUM MAJUS, torzhell vras, gg.

trochiter

trochlée fémorale, FACIES PATELLARIS, talbenn a-badelleq, g.
trochoïde, ARTICULATIO TROCHOIDEA, kenvell poleek, g.
troisième circonvolution frontale, GYRUS FRONTALIS INFERIOR, troenn-dal izelañ, gg.
troisième circonvolution temporale, GYRUS TEMPORALIS INFERIOR, troenn-ividiq izelañ, gg.
troisième cunéiforme, OS CUNEIFORME LATERALE, askorn gennheñvel kostazel, g. l.: eskern.
troisième nerf occipital, NERVUS OCCIPITALIS TERTIUS, trade nervedenn a-gilpenn, gg.
troisième phalange, PHALANX DISTALIS, oefs pellañ, g.
troisième portion du duodénum, PARS HORIZONTALIS (DUODENUM), lodenn a-c'houzvez an daouzegenn, gg.
troisième sillon temporal, SULCUS TEMPORALIS INFERIOR, ant-ividiq izelañ, g.
troisième ventricule, VENTRICULUS TERTIUS, trade kambr, gg.
trompe d'Eustache, TUBA AUDITIVA, korzenn glevedel, gg.
trompe de Fallope, TUBA UTERINA, korzenn ar grozh, gg.
trompe utérine, TUBA UTERINA, korzenn ar grozh, gg.
tronc, TRUNCUS, kef, g.
tronc basilaire, ARTERIA BASILARIS, talmezenn an diezpenn, gg.
tronc brachio-céphalique artériel, TRUNCUS BRACHIOCEPHALICUS, kef brec'h-penn, g.
tronc brachio-céphalique veineux, VENA BRACHIOCEPHALICA, gwazhienn vrec'h-penn, gg.
tronc bronchique, BRONCHUS PRINCIPALIS, pennvronkezenn, gg.
tronc cervico-intercostal, TRUNCUS COSTOCERVICALIS, kef kostoù-gouzoug, g.
tronc coeliaque, TRUNCUS COELIACUS, kef ar poullkreuz, g.
tronc commun des interosseuses, ARTERIA INTEROSSEA COMMUNIS, talmezenn etre-eskeznec boutin, gg.
tronc commun des artères sigmoïdiennes, ARTERIAE SIGMOIDEAE, talmezennoù a-sigma, l.(gg.)
tronc du faisceau de His, TRUNCUS FASCICULI ATRIOVENTRICULARIS, kef an hordenn gentez-kofiq, g.

tronc intestinal lymphatique, TRUNCUS INTESTINALIS, kef a-bervez, g.
tronc jugulaire lymphatique, TRUNCUS JUGULARIS, kef a-gerc'henn, g.
tronc lombaire lymphatique, TRUNCUS LUMBALIS, kef a-zargreiz, g.
tronc lombo-sacré, TRUNCUS LUMBOSACRALIS, kef dargreiz-kroazell, g.
tronc primaire inférieur, TRUNCUS INFERIOR, kef izelañ, g.
tronc primaire moyen, TRUNCUS MEDIUS, kef krenn, g.
tronc primaire supérieur, TRUNCUS SUPERIOR, kef uhelañ, g.
tronc secondaire antéro-externe, FASCICULUS LATERALIS (PLEXUS BRACHIALIS), hordenn kostazel plezhad ar vrec'h, gg.
tronc secondaire antéro-interne, FASCICULUS MEDIALIS (PLEXUS BRACHIALIS), hordenn greizel plezhad ar vrec'h, gg.
tronc secondaire postérieur, FASCICULUS POSTERIOR (PLEXUS BRACHIALIS), hordenn adrañv plezhad ar vrec'h, gg.
tronc sous-clavier, TRUNCUS SUBCLAVIUS, kef endan-drebez, g.
tronc thyro-bicervico-scapulaire, TRUNCUS THYREOCERVICALIS, kef ekoed-gouzoug, g.
tronc veineux alvéolaire, VENA FACIEI PROFUNDA, gwazhienn don an dremm, gg.
tronc veineux innominé, VENA BRACHIOCEPHALICA, gwazhienn vrec'h-penn, gg.
trou borane, FORAMEN CAECUM, toull dall, g.
trou de Botal, FORAMEN OVALE, toull vigalc'hiek, g.
trou de conjugaison, FORAMEN INTERVERTEBRALE, toull etre-melloù, g.
trou de Luschka, APERTURA LATERALIS VENTRICULI QUARTI, digor kostazel ar pevare kambr, g.
trou de Magendie, APERTURA MEDIANA VENTRICULI QUARTI, digor kreizer ar pevare kambr, g.
trou déchiré antérieur, FORAMEN LACERUM, toull fregek, g.
trou déchiré postérieur, FORAMEN JUGULARE, toull a-gerc'henn, g.
trou ethmoïdo-frontal antérieur, FORAMEN ETHMOIDALE ANTERIUS, toull a-sileg araok, g.
trou ethmoïdo-frontal postérieur, FORAMEN ETHMOIDALE POSTERIUS, toull a-sileg adrañv, g.
trou grand rond, FORAMEN ROTUNDUM, toull ront, g.

trou incisif, FORAMEN INCISIVUM, toull a-rakdent, g.
trou ischio-pubien, FORAMEN OBTURATUM, toull staviat, g.
trou mastoïdien, FORAMEN MASTOIDEUM, toull ar vrennigenn, g.
trou mentonnier, FORAMEN MENTALE, toull an elgez, g.
trou nourricier, FORAMEN NUTRICIUM, toull-magañ, g.
trou obturateur, FORAMEN OBTURATUM, toull staviat, g.
trou occipital, FORAMEN MAGNUM, toull bras, g.
trou orbitaire antérieur, FORAMEN ETHMOIDALE ANTERIUS, toull a-sileg arack, g.
trou orbitaire postérieur, FORAMEN ETHMOIDALE POSTERIUS, toull a-sileg adrañv, g.
trou ovale, FORAMEN OVALE, toull vigelc'hiek, g.
trou pariétal, FORAMEN PARIETALE, toull a-gitern, g.
trou petit rond, FORAMEN SPINOSUM, toull spernennak, g.
trous sacrés antérieurs, FORAMINA SACRALIA PELVINA, toulloù a-lestr ar groazell, 1.(g.)
trous sacrés postérieurs, FORAMINA SACRALIA SACRALIA DORSALIA, toulloù a-gain ar groazell, 1.(g.)
trou sous-orbitaire, FORAMEN INFRA-ORBITALE, toull is-pod, g.
trou spéno-palatin, FORAMEN SPHENOPALATINUM, toull genneg-staon, g.
trou stylo-mastoïdien, FORAMEN STYLOMASTOIDEUM, toull stilhon-brennigenn, g.
trou sus-orbitaire, FORAMEN SUPRA-ORBITALIS, toull us-pod, g.
trou transversaire, FORAMEN TRANSVERSARIUM, toull ar baleg-trauz, g.
trou vertébral, FORAMEN VERTEBRALE, toull ar velleñn, g.
tube digestif, CANALIS ALIMENTARIUS, kanol-vaazhur, gg.
tubes droits, TUBULI SEMINIFERI RECTI, tuellennoù spergaser eun, 1.(gg.)
tube du limaçon, CANALIS SPIRALIS COCHLEAE, kanol-viñs ar velc'houedenn, gg.
tubes urinaires, TUBULI RENALES, tuellennoù al lonezh, 1.(gg.)
tuber cinereum, TUBER CINEREUM, bos luduek, g.
tuber du vermis, TUBER VERMIS, bos ar preeñv, g.
tubercule accessoire, PROCESSUS ACCESSORIUS, advaleg, g.

tubercule acoustique latéral, NUCLEUS COCHLEARIS DORSALIS, gronn a-gain ar velc'houedenn, g.
tubercule antérieur de l'atlas, TUBERCULUM ANTERIUS (ATLAS), torzhell arack ar velleñn-varc'h, gg.
tubercule antérieur de la couche optique, TUBERCULUM ANTERIUS THALAMI, torzhell arack an darc'hval, gg.
tubercule caudé, TUBERCULUM CAUDATUM, torzhell lostek, gg.
tubercules conjugués, CRISTA SACRALIS LATERALIS, kribenn gostezel ar groazell, gg.
tubercule conoïde, TUBERCULUM CONOIDEUM, torzhell grennbikernek, gg.
tubercule de Chassaignac, TUBERCULUM CAROTICUM, torzhell garotidel, gg.
tubercule de Darwin, TUBERCULUM AURICULAE, torzhell ar plag-skouarn, gg.
tubercule de la selle, TUBERCULUM SELLAE, torzhell an dibr, gg.
tubercule de Lisfranc, TUBERCULUM MUSCULI SCALENI ANTERIORIS, torzhell ar gigenñ skeuliek arack, gg.
tubercule de Lower, TUBERCULUM INTERVENOSUM, torzhell etregwazhiennak, gg.
tubercule des péroniers latéraux, TROCHLEA PERONEALIS, poleann a-spilhenn, gg.
tubercule du cinquième métatarsien, TUBEROSITAS OSSISMETATARSALIS V, torosenn ar pempvet askorn kreiztroad, gg.
tubercule du grand adducteur, TUBERCULUM ADDUCTORIUM, torzhell nesaer, gg.
tubercule du scaphoïde carpien, TUBERCULUM OSSIS SCAPHOIDEI, torzhell ar skafeg, gg.
tubercule du scaphoïde tarsien, TUBEROSITAS OSSISNAVICULARIS, torosenn ar bulzuneg, gg.
tubercule du trapèze (carpien), TUBERCULUM OSSIS TRAPEZII, torzhell an tri-sturieg, gg.
tubercule épiglottique, TUBERCULUM EPIGLOTTICUM, torzhell an ankoue, gg.
tubercule épiploïque du pancréas, TUBER OMENTALE, bos a-zanter (an ilgreiz), g.
tubercule externe de l'astragale, PROCESSUS LATERALIS TALI, baleg kostezel an askorn-fer, g.
tubercule externe du premier métatarsien, TUBEROSITAS OSSIS METATARSALIS I, torosenn ar c'hentañ askorn kreiztroad, gg.

tubercule inférieur du cartilage thyroïde, TUBERCULUM THYROIDEUM INFERIUS, torzhell a-skoed izelañ, gg.

tubercule ischio-pubien antérieur, TUBERCULUM OBTURATORIUM ANTERIUS, torzhell stevier arak, gg.

tubercule ischio-pubien postérieur, TUBERCULUM OBTURATORIUM POSTERIUS, torzhell stevier adrañ, gg.

tubercule lacrymal, PAPILLA LACRIMALIS, begenn an daeroù, gg.

tubercule latéral, NUCLEUS COCHLEARIS DORSALIS, gronn a-gein ar velc'houedenn, gg.

tubercule mamillaire, PROCESSUS MAMILLARIS, baleg bronnhefvel, g.

tubercules mamillaires, CORPUS MAMILLARE, korf bronnhefvel, g.

tubercule marginal du malaire, TUBERCULUM MARGINALE (OS ZYGOMATICUM), torzhell a-riñl (an askorn-boc'h), gg.

tubercule mentonnier, TUBERCULUM MENTALE, torzhell an elgez, gg.

tubercule obturateur, TUBERCULUM OBTURATORIUM POSTERIUS, torzhell stevier adrañ, gg.

tubercule occipital, TUBERCULUM JUGULARE, torzhell a-gerc'henn, gg.

tubercule omental du foie, TUBER OMENTALE, bos a-zanter (an avu), g.

tubercule omental du pancréas, TUBER OMENTALE, bos a-zanter (an ilgreiz), g.

tubercule palatin, PAPILLA INCISIVA, begenn a-reakdent, gg.

tubercule pancréatique postérieur, TUBER OMENTALE, bos a-zanter (an ilgreiz), g.

tubercule papillaire, PROCESSUS PAPILLARIS, baleg begennek, g.

tubercule pharyngien, TUBERCULUM PHARYNGEUM, torzhell a-c'hargadenn, gg.

tubercule pituitaire, TUBERCULUM SELLAE, torzhell an dibr, gg.

tubercule postérieur de l'atlas, TUBERCULUM POSTERIUS (ATLAS), torzhell adrañ ar vellenn-vere'h, gg.

tubercule quadrijumeau antérieur, COLLICULUS SUPERIOR, turumell-grec'h, gg.

tubercule quadrijumeau postérieur, COLLICULUS INFERIOR, turumell-draof, gg.

tubercule rétroodéanal, TUBER OMENTALE, bos a-zanter (an ilgreiz), g.

tubercules sacrés postéro-externes, CRISTA SACRALIS LATERALIS, kribenn gostezel ar groazell, gg.

tubercules sacrés postéro-internes, CRISTA SACRALIS INTERMEDIA, kribenn-etre ar groazell, gg.

tubercule supérieur du cartilage thyroïde, TUBERCULUM THYROIDEUM SUPERIUS, torzhell a-skoed uhelañ, gg.

tubérosité antérieure du tibia, TUBEROSITAS TIBIAE, torosenn ar skin, gg.

tubérosité bicipitale, TUBEROSITAS RADII, torosenn ar werzhid, gg.

tubérosité coracoïdienne, LINEA TRAPEZOIDEA, linenn dristuriak, gg.

tubérosité costale de la clavicule, IMPRESSIO LIGAMENTI COSTOCLAVICULARIS, louc'h ar stagell drabez-kostezenn, g.

tubérosité de l'ischion, TUBER ISCHIADICUM, bos-koazez, g.

tubérosité des côtes, TUBERCULUM COSTAE, torzhell ar gostezenn, gg.

tubérosité des phalanges distales, TUBEROSITAS PHALANGIS DISTALIS, torzhell an oefs pellañ, gg.

tubérosité du calcaneum, TUBER CALCANEI, bos an askorn-seul, g.

tubérosité du grand dentelé, TUBEROSITAS MUSCULI SERRATI ANTERIORIS, torzhell ar gigenn heskennak arak, gg.

tubérosité du maxillaire supérieur, TUBER MAXILLAE, bos ar garvan, g.

tubérosité du premier métatarsien, TUBEROSITAS OSSIS METATARSALIS I, torosenn an askorn kreiztroad kentañ, gg.

tubérosité externe du fémur, EPICONDYLUS LATERALIS (FEMUR), arskodenn gostezel (an askorn-morzhed), gg.

tubérosité externe du tibia, CONDYLYS LATERALIS (TIBIA), skoedenn gostezel (ar skin), gg.

tubérosité iliaque, TUBEROSITAS ILIACA, torosenn-glun, gg.

tubérosité interne du fémur, EPICONDYLUS MEDIALIS (FEMUR), arskodenn greizel (an askorn-morzhed), gg.

tubérosité interne du tibia, CONDYLYS MEDIALIS (TIBIA), skodenn greizel (ar skin), gg.

tubérosité ischiatique, TUBER ISCHIADICUM, bos-koazez, g.

tubérosité olfactive, TRIGONUM OLFACTORIUM, tric'hogn ar c'hwesa, g.

tubérosité postéro-externe du calcaneum, PROCESSUS LATERALIS TUBERIS CALCANEI, baleg kostezel bos an askorn-seul, g.

tubérosité postéro-interne du calcanéum, PROCESSUS MEDIALIS TUBERIS CALCANEI, baleg kreizel bos an askorn-seul, g.
tubérosité sous-glénoïdienne, TUBERCULUM INFRAGLENOIDALE, torzhell is-pezel, gg.
tubérosité sus-glénoïdienne, TUBERCULUM SUPRAGLENOIDALE, torzhell us-pezel, gg.
tunique vaginale, TUNICA VAGINALIS, sae c'houhinek (pe gouhinsae), gg.
tympañ secondaire, MEMBRANA TYMPANI SECUNDARIA, lienenn-daboulin eilek, gg.
tympañal, PARS TYMPANICA (OS TEMPORALE), lodenn-daboulin an askorn-ivridig, gg. (pe taboulineg, g.)

U

uncus de l'hippocampe, UNCUS, krog, g.
unquis, OS LACRIMALE, askorn an daeroù, g.l.: eskern
uretère, URETER, san-droazh, gg.
urètre antérieur, PARS SPONGIOSA URETHRAE, lodenn spouek ar c'han-troazh, gg.
urètre féminin, URETHRA FEMININA, kan-troazh gwregel, g.
urètre masculin, URETHRA MASCULINA, kan-troazh gourel, g.
urètre membraneux, PARS MEMBRANACEA URETHRAE, lodenn lienennek ar c'han-troazh, gg.
urètre postérieur, PARS PROSTATICA ET MEMBRANACEA, lodenn a-raksavenn ha lienennek ar c'han-troazh, gg.
urètre prostatique, PARS PROSTATICA URETHRAE, lodenn a-raksavenn ar c'han-troazh, gg.
urètre spongieux, PARS SPONGIOSA URETHRAE, lodenn spouek ar c'han-troazh, gg.
utérus, UTERUS, krozh, gg. (pe mammog, g.)
utricule, UTRICULUS, krozhig, gg.
utricule prostatique, UTRICULUS PROSTATICUS, krozhig ar raksavenn, gg.
uvula, UVULA, hugenn, gg.

tubérosité

vagin, VAGINA, gouhin, g.
vaginale, TUNICA VAGINALIS, sae c'houhinek (pe gouhinsae), gg.
vaisseaux aberrants de Haller, DUCTULI ABERRANTES, sanigoù dihentus, l.(gg.)
vaisseaux courts, ARTERIAE GASTRICAE BREVES, talmezennoù berr ar stomok, l.(gg.)
valvules conniventes, PLICAE CIRCULARES (INTESTINUM TENUE), plegoù kalc'hiek (ar vouzellenn voan), l.(g.)
valvule d'Eustachi, VALVULA VENAE CAVI INFERIORIS, sac'hell ar wazhienn gav izelañ, gg.
valvule de Bauhin, VALVA ILEOCAECALIS, trapig klunegenn-sac'henn, g.
valvule de Guérin, VALVULA FOSSAE NAVICULARIS, sac'hell ar poull bulzunek, gg.
valvule de Hasner, PLICA LACRIMALIS, pleg an daeroù, g.
valvule de la fosse ovale, VALVULA FORAMINIS OVALIS, sac'hell an toull vigelc'hiek, gg.
valvules de Morgagni, VALVULAE ANALES, sac'hellou ar fraezh, l.(gg.)
valvule de Tarin, VELUM MEDULLARE POSTERIUS, gouel-mel adrefiv, g.
valvule de Thébésius, VALVULA SINUS CORONARI, sac'hell ar god kuruner, gg.
valvule de Vieussens du quatrième ventricule, VELUM MEDULLARE ANTERIUS, gouel-mel arrek, g.
valvule iléo-caecale, VALVA ILEOCAECALIS, trapig klunegenn-sac'henn, g.
valvule iléo-colique, VALVA ILEOCAECALIS, trapig klunegenn-sac'henn, g.
valvule mitrale, VALVA ATRIOVENTRICULARIS SINISTRA (MITRALIS), trapig kentez-kofig kleiz (pe mintrek), g.
valvule sigmoïde, VALVULA SEMILUNARIS, sac'hell gornloarek, gg.
valvule spirale de Heister, PLICA SPIRALIS, pleg-bifis, g.
valvule tricuspide, VALVA ATRIOVENTRICULARIS DEXTRA (TRICUSPIDALIS), trapig kentez-kofig dehou (pe tribroudek), g.
valvule triqlechine, VALVA ATRIOVENTRICULARIS DEXTRA (TRICUSPIDALIS), trapig kentez-kofig dehou (pe tribroudek), g.
vasa vorticosas, VENAE VORTICOSAE, gwazhiennoù punellus, l.(gg.)

valvule

V deltoïdien, TUBEROSITAS DELTOIDEA, torosenn delta, gg.
veine anastomotique de Labbé, VENA ANASTOMOTICA INFERIOR, gwazhienn-gember izelañ, gg.
veine anquaire, VENA ANGULARIS, gwazhienn an ank, gg.
veine appendiculaire, VENA APPENDICIS VERMIFORMIS, gwazhienn an divilhenn brafvek, gg.
veine auditivè interne, VENA LABYRINTHI, gwazhienn ar milendall, gg.
veine auriculaire postérieure, VENA AURICULARIS POSTERIOR, gwazhienn adrefv ar pleg-skouarn, gg.
veine axillaire, VENA AXILLARIS, gwazhienn ar gazel, gg.
veine azygos, VENA AZYGOS, gwazhienn ampar, gg.
veine basilare, VENA BASALIS, gwazhienn an diaz, gg.
veine basilique, VENA BASILICA, gwazhienn vazilek, gg.
veines bronchiques, VENAE BRONCHIALES, gwazhiennoù ar bronkez, l.(gg.)
veine capsulaire, VENA SUPRARENALIS, gwazhienn us-lonezh, gg.
veine capsulaire centrale, VENA CENTRALIS (GLANDULA SUPRARENALIS), gwazhienn-greiz ar wagrenn us-lonezh, gg.
veines cardiaques accessoires, VENAE CORDIS ANTERIORES, gwazhiennoù arak ar galon, l.(gg.)
veine cave inférieure, VENA CAVA INFERIOR, gwazhienn gav izelañ, gg.
veine cave supérieure, VENA CAVA SUPERIOR, gwazhienn gav uhelañ, gg.
veine centrale de la rétine, VENA CENTRALIS RETINAE, gwazhienn-greiz al luc'he-sae, gg.
veine centro-ombilicale, VENAE PARAUMBILICALES, gwazhiennoù (lez-bagel, l.(gg.)
veine céphalique, VENA CEPHALICA, gwazhienn gefalek, gg.
veine cérébrale antérieure, VENA CEREBRI ANTERIOR, gwazhienn arak an empenn, gg.
veines cérébrales internes, VENAE CEREBRI INTERNAE, gwazhiennoù diabarzh an empenn, l.(gg.)
veine cérébrale profonde, VENA CEREBRI MEDIA PROFUNDA, gwazhienn grenn don an empenn, gg.
veines cérébrales supérieures, VENAE CEREBRI SUPERIORES, gwazhiennoù uhelañ an empenn, l.(gg.)

V deltoïdien

veine cervicale ascendante, VENA VERTEBRALIS ANTERIOR, gwazhienn a-vellkein arak, gg.
veine cervicale profonde, VENA CERVICALIS PROFUNDA, gwazhienn don ar gouzoug, gg.
veine cervicale superficielle postérieure, VENA TRANSVERSA COLLI, gwazhienn-dreuz ar gouzoug, gg.
veine circonflexe iliaque profonde, VENA CIRCUMFLEXA ILIUM PROFUNDA, gwazhienn gelc'hplegek don er glun, gg.
veine circonflexe iliaque superficielle, VENA CIRCUMFLEXA ILIUM SUPERFICIALIS, gwazhienn gelc'hplegek bas er glun, gg.
veine colique droite, VENA COLICA DEXTRA, gwazhienn dehou ar c'holon, gg.
veine colique gauche, VENA COLICA SINISTRA, gwazhienn gleiz ar c'holon, gg.
veine colique moyenne, VENA COLICA MEDIA, gwazhienn grenn ar c'holon, gg.
veine communicante du coude, VENA MEDIANA CUBITI, gwazhienn greizer an ilin, gg.
veine communicante intraparotidienne, VENA RETROMANDIBULARIS, gwazhienn drak-gaved, gg.
veine condylienne antérieure, PLEXUS VENOSUS CANALIS HYPOGLOSSI, rouedad (wazhiennoù) kanol an nervenn c'houdeodol, gg.
veine condylienne postérieure, VENA EMISSARIA OCCIPITALIS, gwazhienn laerez a-gilpenn, gg.
veines coronaires labiales, VENAE LABIALES, gwazhiennoù an diwauz, l.(gg.)
veine coronaire stomachique, VENA GASTRICA SINISTRA, gwazhienn gleiz ar stomok, gg.
veine cubitale superficielle, VENA BASILICA, gwazhienn vazilek, gg.
veines cystiques inférieures, VENA CYSTICA, gwazhienn ar gellenn(-vestl), gg.
veine de Galien, VENA CEREBRI MAGNA, gwazhienn vras an empenn, gg.
veines de l'aile du nez, VENAE NASALES EXTERNAE, gwazhiennoù diavaez ar fri, l.(gg.)
veine de l'appendice vermiculaire, VENA APPENDICIS VERMIFORMIS, gwazhienn an divilhenn brafvek, gg.
veine de l'aqueduc du limaçon, VENA CANALICULI COCHLEAE, gwazhienn kanolig ar velc'houadenn, gg.

veine

veines de l'oesophage, VENAE OESOPHAGEAE, gwazhiennoù an treizhez, 1.(gg.)

veines de la trachée, VENAE TRACHEALES, gwazhiennoù ar vriant, 1.(gg.)

veine de Merschall, VENA OBLIQUA ATRII SINISTRI, gwazhienn veskellek ar c'hentaz kleiz, gg.

veines de Thébésius, VENAE CORDIS MINIMAE, gwazhiennoù bihan ar galon, 1.(gg.)

veines des bronches, VENAE BRONCHIALES, gwazhiennoù ar bronkez, 1.(gg.)

veines des plexus choroïdes, VENAE CHOROIDEAE, gwazhiennoù tolgennek, 1.(gg.)

veines diaphragmatiques inférieures, VENAE PHRENICAE, gwazhiennoù ar vegin, 1.(gg.)

veines diploïques, VENAE DIPLOICAE, gwazhiennoù an diploë, 1.(gg.)

veines dorsales de la langue, VENAE DORSALES LINGVAE, gwazhiennoù kein an teod, 1.(gg.)

veine dorsale de la verge, VENAE DORSALES PENIS SUPERFICIALES, gwazhiennoù bas kein ar c'halc'h, 1.(gg.)

veine dorsale profonde de la verge, VENAE PROFUNDAE PENIS, gwazhiennoù don ar c'halc'h, 1.(gg.)

veine dorsale profonde du clitoris, VENAE PROFUNDAE CLITORIDIS, gwazhiennoù don an ellig, 1.(gg.)

veine dorsale superficielle du clitoris, VENAE DORSALES CLITORIDIS SUPERFICIALES, gwazhiennoù bas kein an ellig, 1.(gg.)

veine du bord gauche du cœur, VENA POSTERIOR VENTRICULI SINISTRI, gwazhienn adreñv ar c'hofig kleiz, gg.

veines du cervelet, VENAE CEREBELLI, gwazhiennoù an ilpenn, 1.(gg.)

veines du cœur, VENAE CORDIS, gwazhiennoù ar galon, 1.(gg.)

veine du corps strié, VENA THALAMOSTRIATA, gwazhienn dec'hvel-rizanneg, gg.

veines du diploë, VENAE DIPLOICAE, gwazhiennoù an diploë, 1.(gg.)

veines du rein, VENAE RENALES, gwazhiennoù al lonezh, 1.(gg.)

veine du septum lucidum, VENA SEPTI PELLUCIDI, gwazhienn an dilhenn c'hloev, gg.

veines du thymus, VENAE THYMICAE, gwazhiennoù an toazon, 1.(gg.)

veine du trou pariétal, VENA EMISSARIA PARIETALIS, gwazhienn laerez a-gitern, gg.

veines émissaires, VENAE EMISSARIAE, gwazhiennoù laerez, 1.(gg.)

veine émissaire du trou ovale, PLEXUS VENOSUS FORAMINIS OVALIS, rouedad (wazhiennoù) an toull vigelc'hiek, gg.

veine émissaire mastoïdienne, VENA EMISSARIA MASTOIDEA, gwazhienn laerez a-vrennigenn, gg.

veine épigastrique inférieure, VENA EPIGASTRICA INFERIOR, gwazhienn argreuzel izelañ, gg.

veines épigastriques supérieures, VENAE EPIGASTRICA SUPERIORES, gwazhiennoù argreuzel uhelañ, 1.(gg.)

veine faciale, VENA FACIALIS, gwazhienn an dremm, gg.

veine faciale postérieure, VENA RETROMANDIBULARIS, gwazhienn drek-gaved, gg.

veine fémorale, VENA FEMORALIS, gwazhienn ar vorzhed, gg.

veine fémorale profonde, VENA PROFUNDA FEMORIS, gwazhienn don ar vorzhed, gg.

veine frontale, VENA SUPRATROCHLEARIS, gwazhienn us-poleenn, gg.

veines gastriques courtes, VENAE GASTRICAE BREVES, gwazhiennoù berr ar stomok, 1.(gg.)

veine gastro-épiplœique droite, VENA GASTRO-EPIPLOICA DEXTRA, gwazhienn stomok-danter dehou, gg.

veine gastro-épiplœique gauche, VENA GASTRO-EPIPLOICA SINISTRA, gwazhienn stomok-danter kleiz, gg.

veines hémorroïdales inférieures, VENAE RECTALES INFERIORES, gwazhiennoù izelañ ar youlc'h, 1.(gg.)

veines hémorroïdales moyennes, VENAE RECTALES MEDIAE, gwazhiennoù krenn ar youlc'h, 1.(gg.)

veines hémorroïdales supérieures, VENA RECTALIS SUPERIOR, gwazhienn uhelañ ar youlc'h, gg.

veines honteuses externes, VENAE PUENDAE EXTERNAE, gwazhiennoù sperius diavaez, 1.(gg.)

veine honteuse interne, VENA PUDENDA INTERNA, gwazhienn sperius diabarzh, gg.

veines humérales, VENAE COMITANTES ARTERIAEBRACHIALIS, gwazhiennoù ambrouger talmerenn ar vrac'h, 1.(gg.)

veine hypogastrique, VENA ILIACA INTERNA, gwazhienn a-glun diabarzh, gg.

veine iliaque externe, VENA ILIACA EXTERNA, gwazhienn a-glun diavaez, gg.

veine iliaque interne, VENA ILIACA INTERNA, gwazhienn a-glun diabarzh, gg.
veine iliaque primitive, VENA ILIACA COMMUNIS, gwazhienn a-glun boutin, gg.
veine ilio-lombeire, VENA ILIOLUMBALIS, gwazhienn glun-dargreiz, gg.
veine intercostale, VENAE INTERCOSTALES POSTERIORES, gwazhiennoù etre-kostoù adreñv, 1.(gg.)
veines intercostales antérieures, VENAE INTERCOSTALES ANTERIORES, gwazhiennoù etre-kostoù arak, 1.(gg.)
veines intercostales postérieures, VENAE INTERCOSTALES POSTERIORES, gwazhiennoù etre-kostoù adreñv, 1.(gg.)
veine intercostale supérieure droite, VENA INTERCOSTALIS SUPERIOR DEXTRA, gwazhienn etre-kostoù uhelañ dehou, gg.
veines interlobulaires, VENAE INTERLOBULARES (REN), gwazhiennoù etre-flipez= ennoù (al lonezh), 1.(gg.)
veine interventriculaire inférieure, VENA CORDIS MEDIA, gwazhienn grenn ar galon, gg.
veines intestinales, VENAE JEJUNALES ET ILEI, gwazhiennoù ar yunegenn hag ar glunegenn, 1.(gg.)
veine jugulaire antérieure, VENA JUGULARIS ANTERIOR, gwazhienn a-gerc'henn arak, gg.
veine jugulaire externe, VENA JUGULARIS EXTERNA, gwazhienn a-gerc'henn diavaez, gg.
veine jugulaire interne, VENA JUGULARIS INTERNA, gwazhienn a-gerc'henn diabarzh, gg.
veine jugulaire postérieure, VENA CERVICALIS PROFUNDA, gwazhienn don ar gouzoug, gg.
veine laryngée supérieure, VENA LARYNGEA SUPERIOR, gwazhienn uhelañ ar c'hare= loc'henn, gg.
veine linguale principale, VENA LINGUALIS, gwazhienn an teod, gg.
veine linguale profonde, VENA PROFUNDA LINGVAE, gwazhienn don an teod, gg.
veines lobaires des reins, VENAE INTERLOBARES (REN), gwazhiennoù etre-tolbez= ennoù (al lonezh), 1.(gg.)
veines lombaires, VENAE LUMBALES, gwazhiennoù a-zargreiz, 1.(gg.)
veine lombaire ascendante, VENA LUMBALIS ASCENDENS, gwazhienn-sevel a-zargreiz, gg.

veines mammaires internes, VENAE THORACICAE INTERNAE, gwazhiennoù diabarzh ar brusk, 1.(gg.)
veines massétérides antérieures, RAMI PAROTIDEI, barroù-kilvoc'h, 1.(g.)
veine maxillaire interne, VENAE MAXILLARES, gwazhiennoù ar garvan, 1.(gg.)
veine médiane basilique, VENA MEDIANA BASILICA, gwazhienn greizer bazilek, gg.
veine médiane céphalique, VENA MEDIANA CEPHALICA, gwazhienn greizer kefelek, gg.
veine médiane de l'avant-bras, VENA MEDIANA ANTI BRACHII, gwazhienn greizer an arvrec'h, gg.
veine médiane inférieure du cervelet, VENAE CEREBELLI INFERIORES, gwazhiennoù izelañ an ilpenn, 1.(gg.)
veine médiane supérieure du cervelet, VENAE CEREBELLI SUPERIORES, gwazhiennoù uhelañ an ilpenn, 1.(gg.)
veines médiastinales, VENAE MEDIASTINALES, gwazhiennoù ar poullkreiz, 1.(gg.)
veines médullaires, VENAE SPINALES, gwazhiennoù a-livenn, 1.(gg.)
veines méningées, VENAE MENINGEAEE, gwazhiennoù ar pilhon, 1.(gg.)
veines méningées moyennes, VENAE MENINGEAEE MEDIAE, gwazhiennoù krenn ar pilhon, 1.(gg.)
veine mésentérique inférieure, VENA MESENTERICA INFERIOR, gwazhienn izelañ ar rouedenn, gg.
veine mésentérique supérieure, VENA MESENTERICA SUPERIOR, gwazhienn uhelañ ar rouedenn, gg.
veine oblique de l'oreillette gauche, VENA OBLIQUA ATRII SINISTRI, gwazhienn veskellek ar c'hentaz kleiz, gg.
veines obturatrices, VENAE OBTURATORIAE, gwazhiennoù stavier, 1.(gg.)
veine occipitale, VENA OCCIPITALIS, gwazhienn a-gilpenn, gg.
veines oesophagiennes, VENAE OESOPHAGEAE, gwazhiennoù an treizhar, 1.(gg.)
veine ombilicale, VENA UMBILICALIS, gwazhienn ar begel, gg.
veine ophtalmique inférieure, VENA OPHTHALMICA INFERIOR, gwazhienn izelañ al lagad, gg.
veine ophtalmique supérieure, VENA OPHTHALMICA SUPERIOR, gwazhienn uhelañ al lagad, gg.
veine opto-striée, VENA THALAMOSTRIATA, gwazhienn derc'hvel-rizenneg, gg.

veines ovariennes, VENAE OVARICAE, gwazhiennoù ar vierez, 1.(gg.)
veines pancréatico-duodénales, VENAE PANCREATICODUODENALES, gwazhiennoù ilgreiz, daouzegenn, 1.(gg.)
veines pancréatiques, VENAE PANCREATICAE, gwazhiennoù an ilgreiz, 1.(gg.)
veines para-ombilicales, VENAE PARAUMBILICALES, gwazhiennoù lez-begel, 1.(gg.)
veines péricardiques, VENAE PERICARDIACAЕ, gwazhiennoù an amgalonenn, 1.(gg.)
veine petite azygos inférieure, VENA HEMIAZYGOS, gwazhienn led-ampar, gg.
veine petite azygos supérieure, VENA HEMIAZYGOS ACCESSORIA, adwazhienn led-ampar, gg.
veines pharyngiennes, VENAE PHARYNGEAE, gwazhiennoù ar c'hargadenn, 1.(gg.)
veine poplitée, VENA POPLITEA, gwazhienn an arzall, gg.
veine porte, VENA PORTAE, gwazhienn borzh, gg.
veine préparate, VENAE SUPRATROCHLEARES, gwazhiennoù us-poleenn, 1.(gg.)
veine profonde de la langue, VENA PROFUNDA LINGVAE, gwazhienn don an teod, gg.
veines pulmonaires, VENAE PULMONALES, gwazhiennoù ar skevent, 1.(gg.)
veine pylorique, VENA GASTRICA DEXTRA, gwazhienn dehou ar stomok, gg.
veine radiale superficielle, VENA MEDIANA ANTI BRACHII, gwazhienn greizer an arvrac'h, gg.
veines ranines, VENA LINGUALIS, gwazhienn an teod, gg.
veines rénales, VENAE RENALES, gwazhiennoù al lonezh, 1.(gg.)
veine sacrée moyenne, VENA SACRALIS MEDIA, gwazhienn a-groazell krenn, gg.
veine saphène accessoire, VENA SAPHENA ACCESSORIA, adwazhienn spis, gg.
veine saphène externe, VENA SAPHENA PARVA, gwazhienn spis bihan, gg.
veine saphène interne, VENA SAPHENA MAGNA, gwazhienn spis bras, gg.
veine scapulaire supérieure, VENA SUPRASCAPULARIS, gwazhienn us-skoaz, gg.
veines sigmoïdiennes, VENAE SIGMOIDEAE, gwazhiennoù a-sigma, 1.(gg.)
veine sous-clavière, VENA SUBCLAVIA, gwazhienn endan-drebez, gg.
veine sous-mentale, VENA SUBMENTALIS, gwazhienn endan-elgez, gg.
veine spermatique, VENA TESTICULARIS, gwazhienn er glidenn, gg.
veine splénique, VENA LIENALIS, gwazhienn ar felc'h, gg.

veine surrénale, VENA SUPRARENALIS, gwazhienn us-lonezh, gg.
veine surrénale principale, VENA CENTRALIS (GLANDULA SUPRARENALIS), gwazhienn-greiz ar wagrenn us-lonezh, gg.
veines sus-hépatiques, VENAE HEPATICAE, gwazhiennoù an avu, 1.(gg.)
veine sus-orbitaire, VENA SUPRAORBITALIS, gwazhienn us-pod, gg.
veines temporales profondes, VENAE TEMPORALES PROFUNDAE, gwazhiennoù don an ividig, 1.(gg.)
veine temporale superficielle, VENAE TEMPORALES SUPERFICIALES, gwazhiennoù bas an ividig, 1.(gg.)
veines thyroïdiques, VENAE THYMICAE, gwazhiennoù an toazon, 1.(gg.)
veine thyroïdienne inférieure, VENA THYROIDEA INFERIOR, gwazhienn a-skoed izelaf, gg.
veines thyroïdiennes moyennes, VENAE THYROIDEA MEDIAE, gwazhiennoù a-skoed krenn, 1.(gg.)
veines thyroïdiennes supérieures, VENAE THYROIDEA SUPERIORES, gwazhiennoù a-skoed uhelaf, 1.(gg.)
veine tibio-péronière, VENAE TIBIALES POSTERIORES, gwazhiennoù adreñv ar skin, 1.(gg.)
veines utérines, VENAE UTERINAE, gwazhiennoù ar grozh, 1.(gg.)
veines vaginales, PLEXUS VENOSUS VAGINALIS, rouedad ar gouhin, gg.
veine vertébrale, VENA VERTEBRALIS, gwazhienn a-vellkein, gg.
veines vésicales, VENAE VESICAE, gwazhiennoù ar c'hwezigeñ, 1.(gg.)
veine vidienne, VENA CANALIS PTERYGIOIDEI, gwazhienn ganol an elvenneg, gg.
veine vorticineuse, VENA VORTICOSA, gwazhienn bunallus, gg.
ventricule de la cloison, CAVUM SEPTI PELLUCIDI, kavenn an dilhenn c'hloev, gg.
ventricule de Morqaanni, VENTRICULUS LARYNGIS, kofig ar c'harloc'henn, g.
ventricule du coeur, VENTRICULUS CORDIS, kofig ar galon, g.
ventricule du lobule du nez, VESTIBULUM NASI, rakkambr ar fri, gg.
ventricule latéral, VENTRICULUS LATERALIS, kambr kostezel, gg.
ventricule moyen, VENTRICULUS TERTIUS, trede kambr, gg.

ventricule terminal de la moelle, VENTRICULUS TERMINALIS, kamb a-zibenn, gg.

verge, PENIS, kalc'h, g.

vertèbres cervicales, VERTEBRAE CERVICALES, melloù ar gouzoug, l. u.: mellenn, gg.

vertèbres coccygiennes, VERTEBRAE COCCYGEAE, melloù ar balost, l. u.: mellenn, gg.

vertèbres dorsales, VERTEBRAE THORACICAE, melloù ar brusk, l. u.: mellenn, gg.

vertèbres lombaires, VERTEBRAE LUMBALES, melloù an dargreiz, l. u.: mellenn, gg.

vertèbre proéminente, VERTEBRA PROMINENS, mellenn valirek, gg.

vertèbres sacrées, VERTEBRAE SACRALES, melloù ar groazell, l. u.: mellenn, gg.

vertex, VERTEX, kernboent, g.

veru montanum, COLLICULUS SEMINALIS, turumell ar sper, gg.

vésicule biliaire, VESICA FELLEA, kellenn-vestl, gg.

vésicule séminale, VESICULA SEMINALIS, kellenn-sper, gg.

vessie, VESICA URINARIA, c'hwezigeall(-droazh), gg.

vestibule de l'arrière cavité des épiploons, VESTIBULUM BURSAE OMENTALIS, rakkambr yalc'h an darter, gg.

vestibule de la bouche, VESTIBULUM ORIS, rakkambr ar genou, gg.

vestibule des fosses nasales, VESTIBULUM NASI, rakkambr ar fri, gg.

vestibule du larynx, VESTIBULUM LARYNGIS, rakkambr ar c'harloc'henn, gg.

vestibule du vagin, VESTIBULUM VAGINAE, rakkambr ar gouhin, gg.

vestibule membraneux, LABYRINTHUS MEMBRANACEUS, milendall lienennek, g.

vestibule osseux, VESTIBULUM OSSEUM, rakkambr askornek, gg.

vibrisses, VIBRISSAE, blev-fri, s. u.: blevenn-

villosités intestinales, VILLI INTESTINALES, bodennoù ar bouzelloù, l. (gg.)

voile du palais, VELUM PALATINUM, gouel-staon, g.

vomer, VOMER, soc'heg, g.

voûte du crâne, CALVARIA, bolzpenn, gg.

voûte orbitaire, PARIES SUPERIOR, speur-groc'h ar pod(-lagad), gg.

voûte palatine, PALATUM OSSEUM, staon askornek, gg.

voûte veineuse sus-pyramidale, VENAE ARCUATAE, gwazhiennoù gwar, l. (gg.)

vulve, PUDENDUM FEMININUM, kourz, g.

X

xiphisternum, PROCESSUS XYPHOIDEUS, lech, g.

Z

zone ciliaire, CORPUS CILIARE, korf ar saeoù, g.

zone cutanée lisse du canal anal, ZONA HEMORRHOIDALIS, riblenn a-wazrudez, gg.

zone marginale de Lissauer, FASCICULUS DORSO-LATERALIS, hordenn gostozel a-gein, gg.

zone orbiculaire de l'articulation coxo-fémorale, ZONA ORBICULARIS, riblenn gelc'hennek, gg.

zone sus- et rétro-turbinaire, RECESSUS SPHENO-ETHMOIDALIS, askev genneg-sileg, g.

zone sus-turbinaire, SULCUS OLFACTORIUS, ant ar c'hwesa, g.

zone vestibulaire du quatrième ventricule, AREA VESTIBULARIS, gorread ar rak-kambr, g.

zonule de Zinn, ZONULA CILIARIS, gourizig ar saeoù, g.

o-o-o

